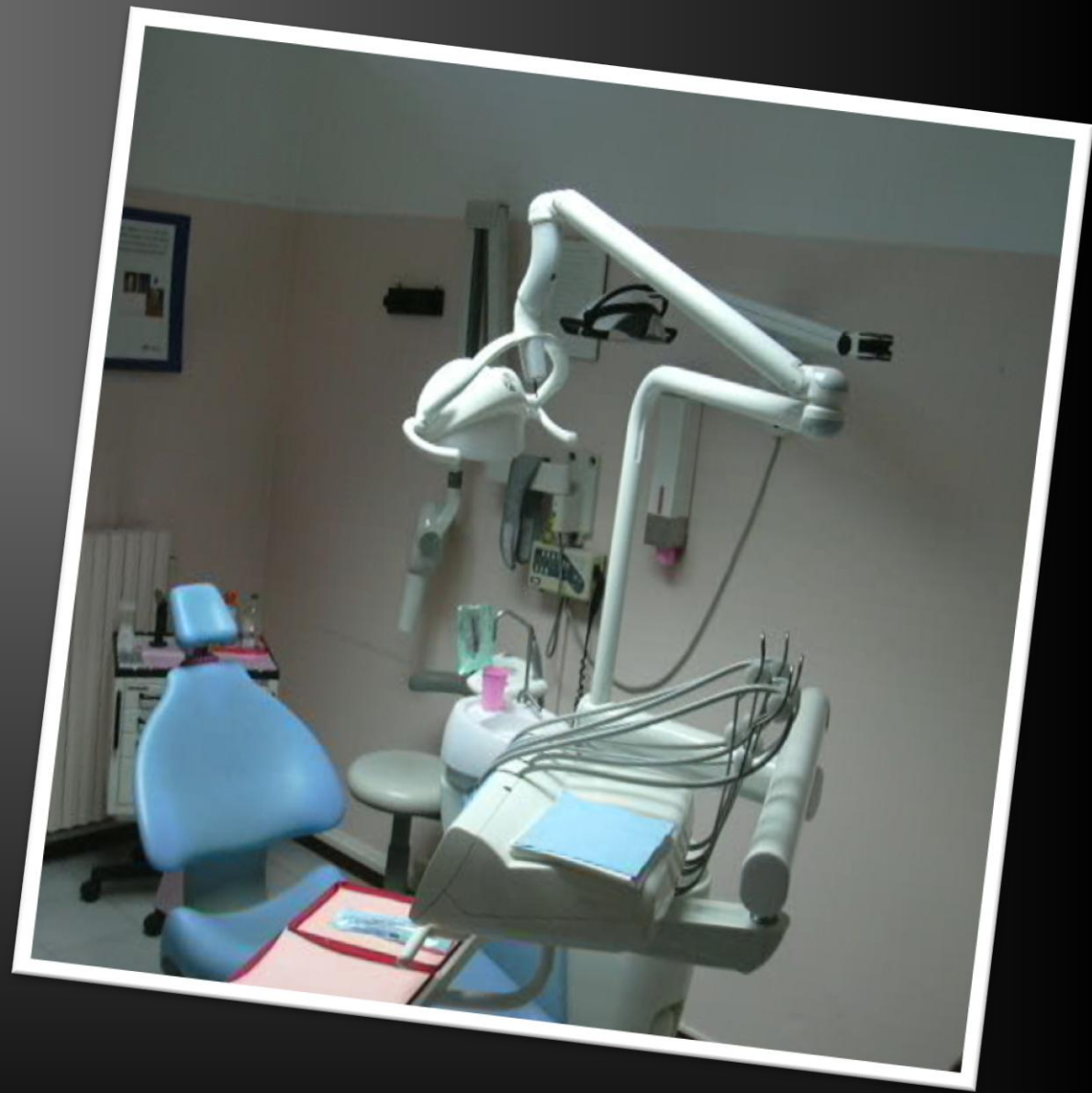

**Dott.
Palmino Canfora
medico chirurgo
specialista in
odontoiatria**

**Studio
dentistico
“Betulle”
Nerviano**



Uni Ateneo

**“Adriana
Torretta”
Nerviano**

17-02-2011

**Lezioni di
odontoiatria**




Lezione di estetica dentale

1) Estetica Definizione


2) Estetica dentale Definizione

Estetica del volto ed il sorriso
Procedure di estetica dentale



Estetica: definizione

L' estetica è quella scienza che definisce i caratteri del bello delle opere umane e naturali



“Nascita di Venere dea della bellezza” S. Botticelli 1482-1485

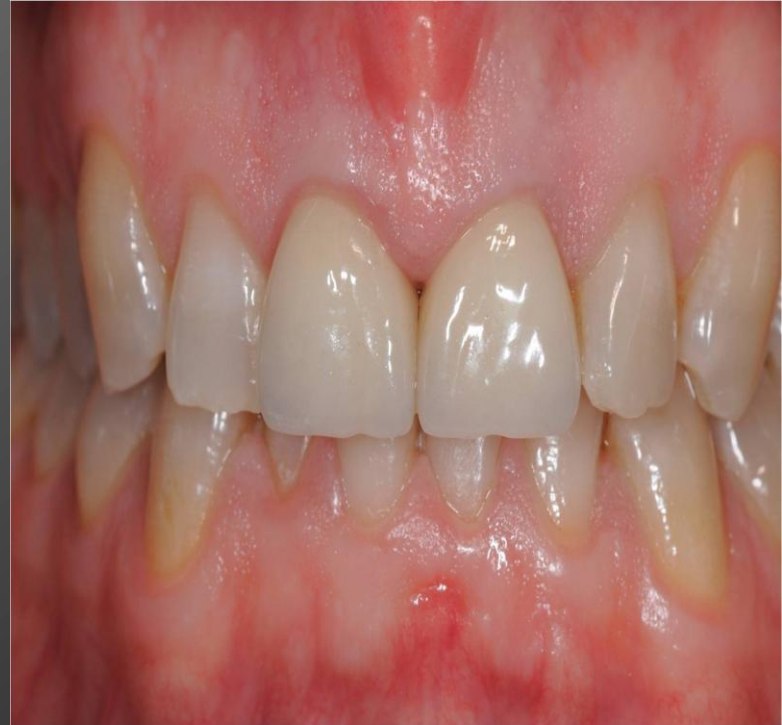Estetica dentale

- 1) Definizione di estetica dentale
- 2) Estetica del volto ed il sorriso
- 3) Procedure di estetica dentale



Estetica dentale: definizione

Specializzazione
volta a ricostruire
o a migliorare
colore,
forma e
proporzioni
dei denti imitando il
più possibile la
natura



DOTT, HO I DENTI GIALLI!
COSA POSSO
FARE?

SI METTA
UNA BELLA
CRAVATTA
MARRONE!



Estetica dentale


- 1) Definizione di estetica dentale
- 2) Estetica del volto ed il sorriso
- 3) Procedure di estetica dentale



Estetica del volto ed il sorriso

E' notorio che un bel volto facilita le relazioni interpersonali

Il sorriso rappresenta il 60% del nostro viso ed è il nostro primo biglietto da visita



Estetica del volto ed il sorriso

Il sorriso rappresenta un potente mezzo di comunicazione

Nella popolazione il desiderio di miglioramento estetico del volto è incentrato specialmente sul sorriso.
E' per questo che...



...un bel
sorriso deve
durare per
tutta la vita !!!



Charlie
Chaplin
in arte
“Charlot”



...un giorno senza sorriso è un giorno perso

Estetica dentale

- 1) Definizione di estetica dentale
- 2) Estetica del volto ed il sorriso
- 3) Procedure di estetica dentale



Procedure di estetica dentale

Protesi

Corone e ponti in ceramica integrale
Faccette estetiche

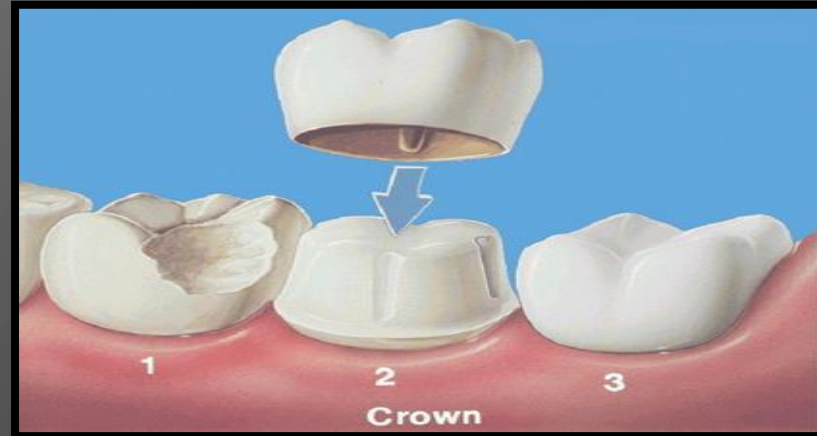
Sbiancamento denti vitali

Conservativa

Protesica estetica: corona e ponte integrale

Schema illustrativo

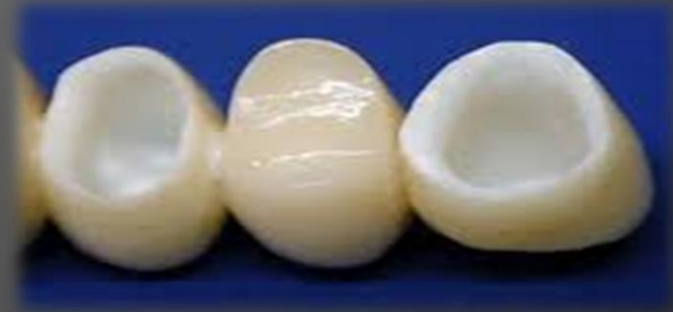Per corona
e/o
ponte integrale
si intende un
manufatto
protesico privo
di armatura
metallica
composto cioè
da sola ceramica



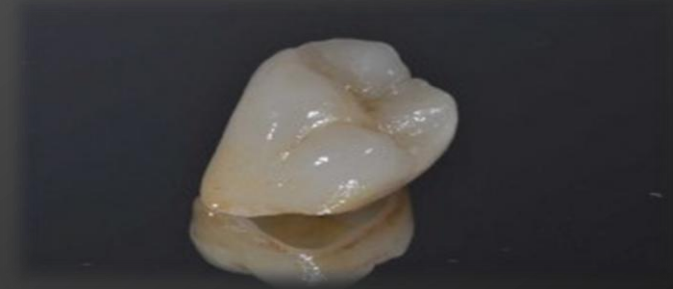
Protesi estetica: corona e ponte integrale

Materiali ceramici integrali

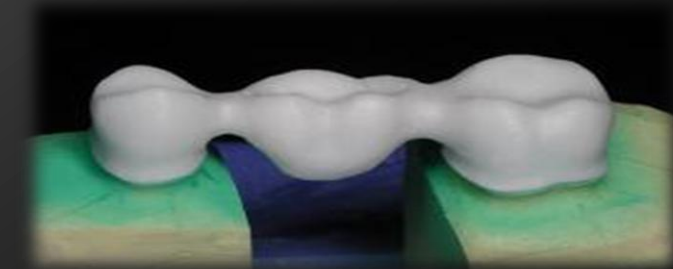
ossido di zirconio



allumina



di silicato di litio

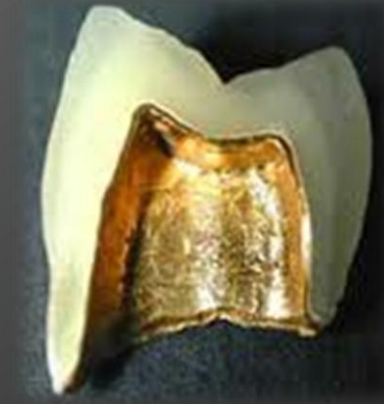
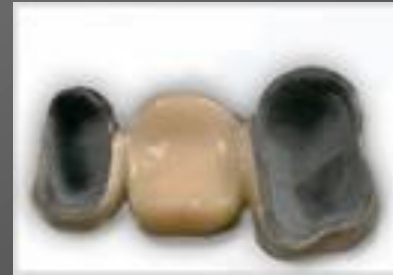
Metallo/ceramica

Presenza di bordino nero a livello del margine della gengiva

No al passaggio della luce naturale

Colore spento



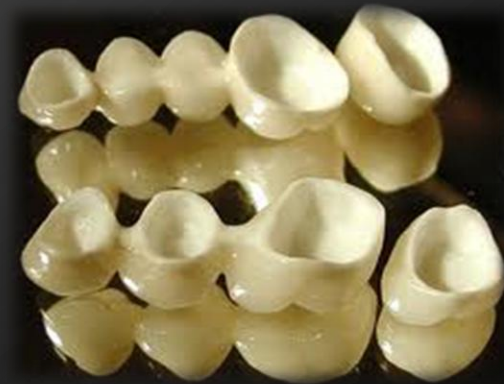Caratteristiche

Ceramica integrale

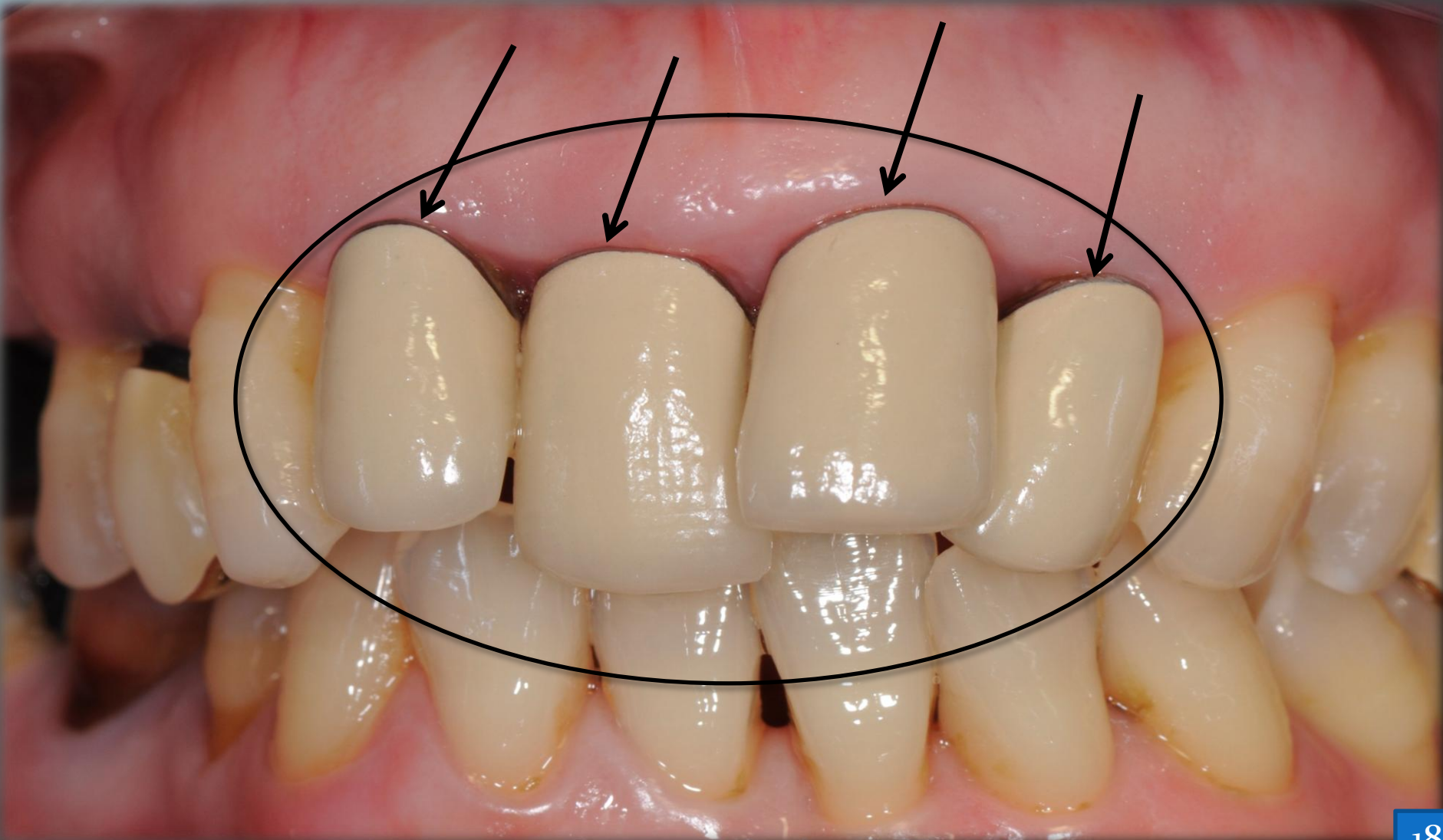
Assenza del bordino nero

Passaggio di luce naturale:
translucenza

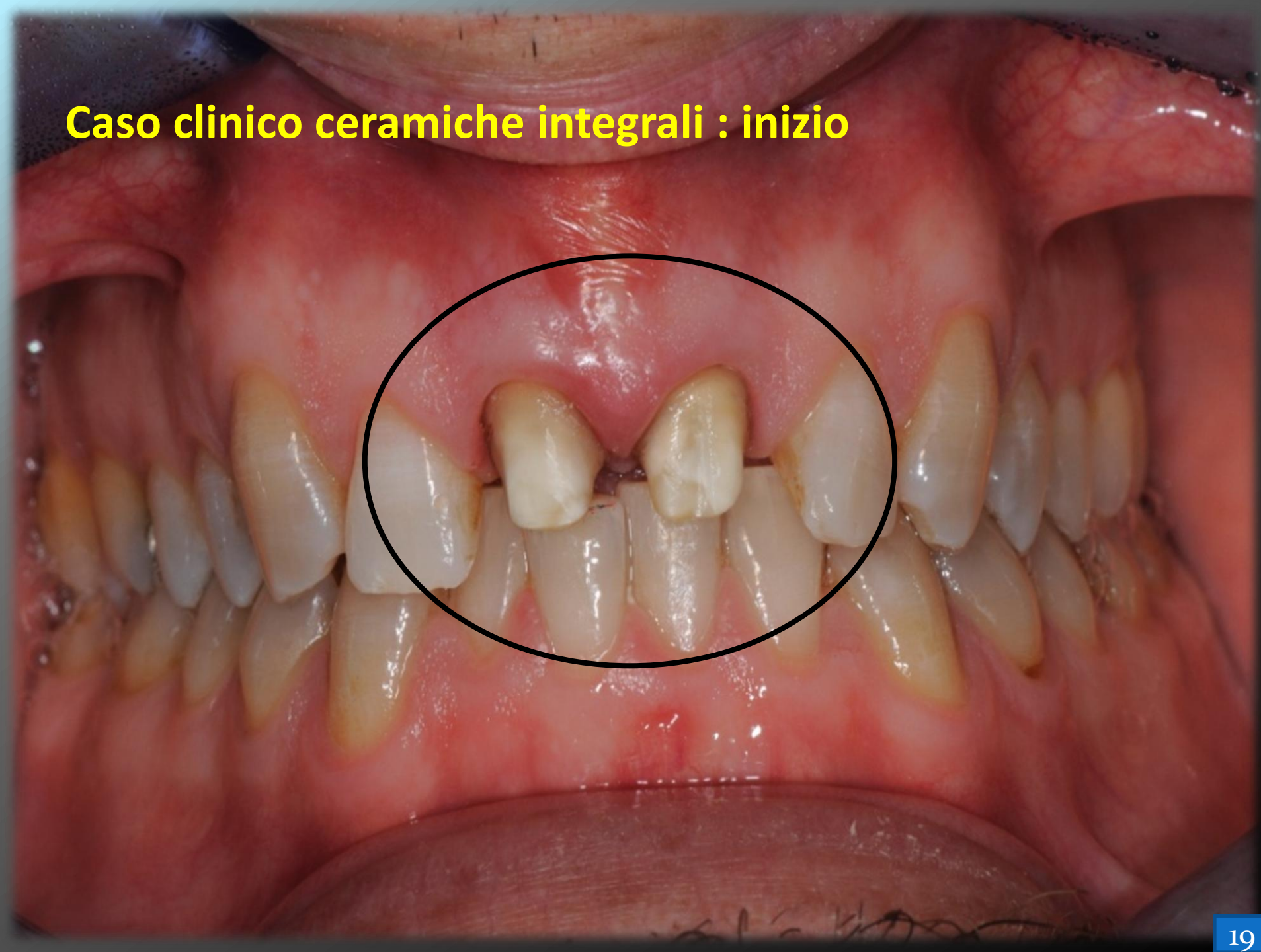Possibilità di avvicinarci molto al
colore naturale



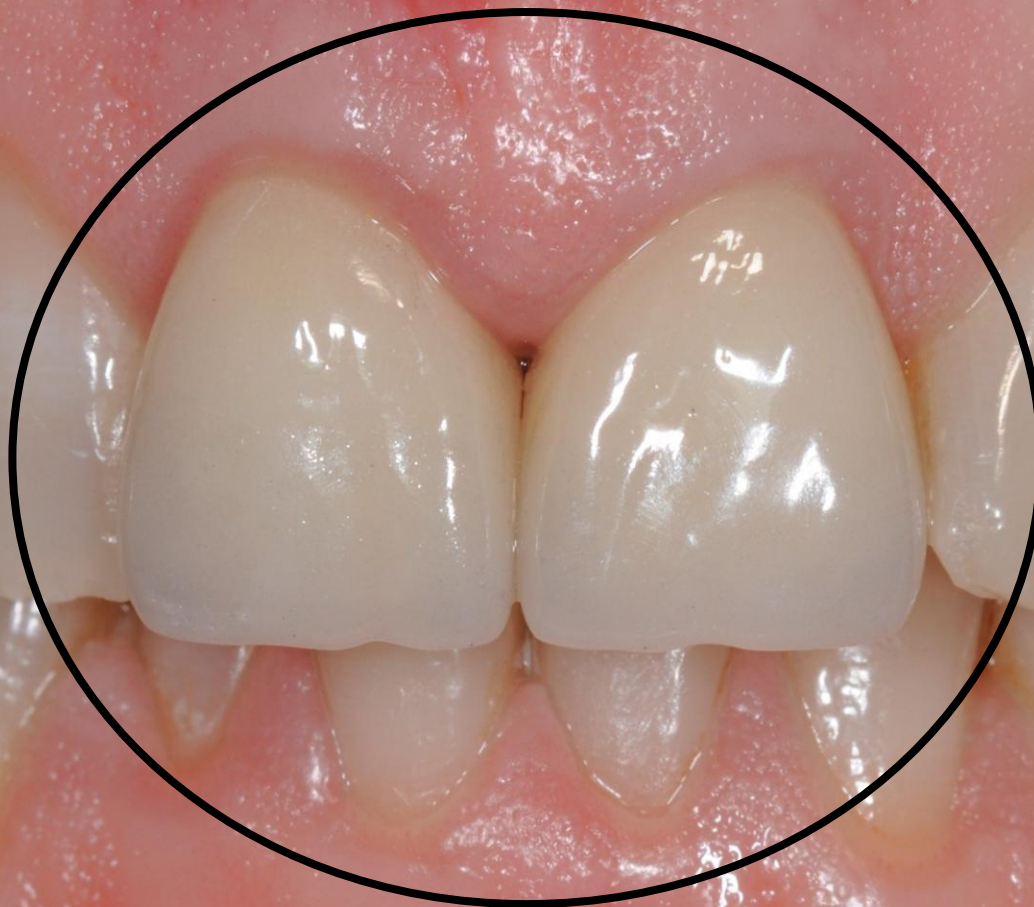Corone metallo/ceramica: presenza dei bordini metallici



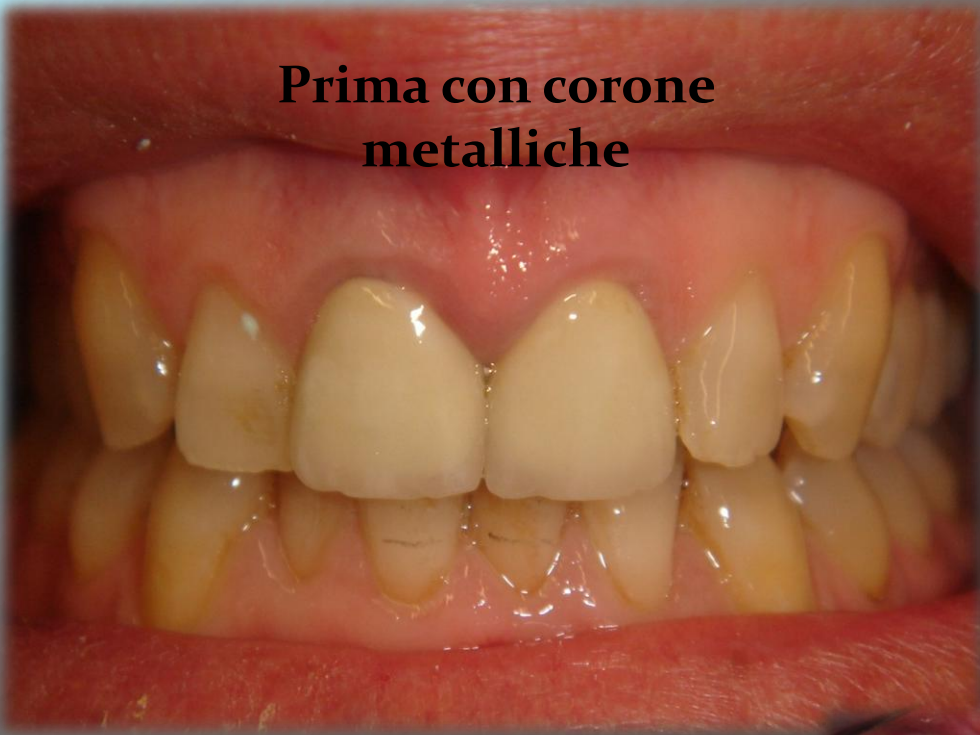Caso clinico ceramiche integrali : inizio



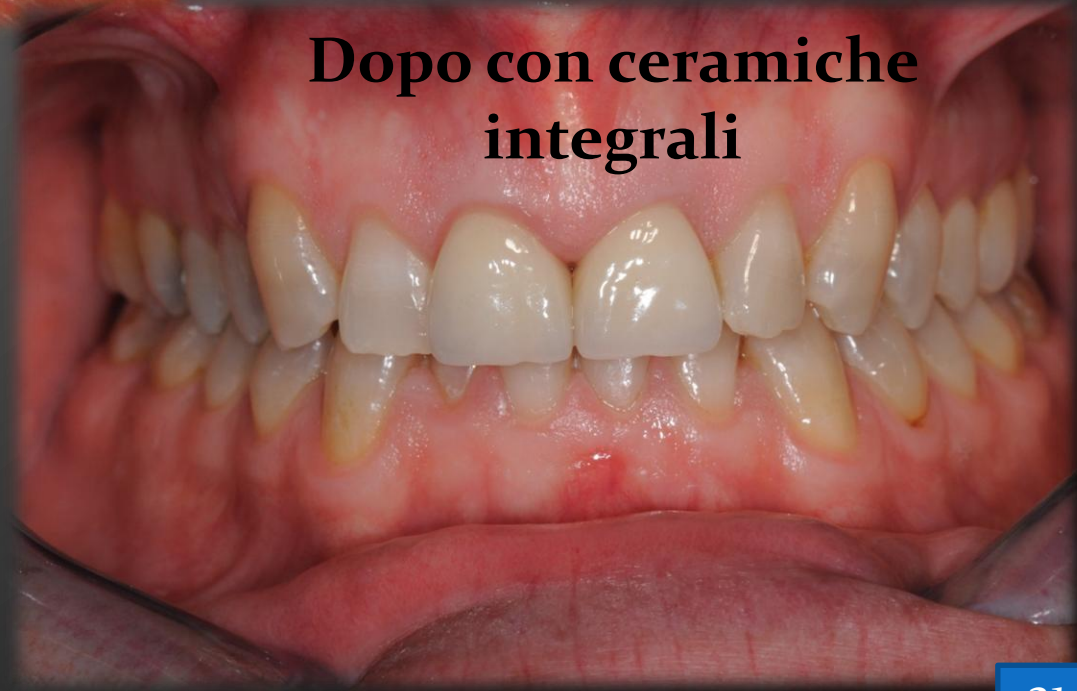Caso clinico ceramiche integrali finito



**Prima con corone
metalliche**



**Dopo con ceramiche
integrali**



Procedure di estetica dentale

Protesi

Corone e ponti in ceramica integrale
Faccette estetiche

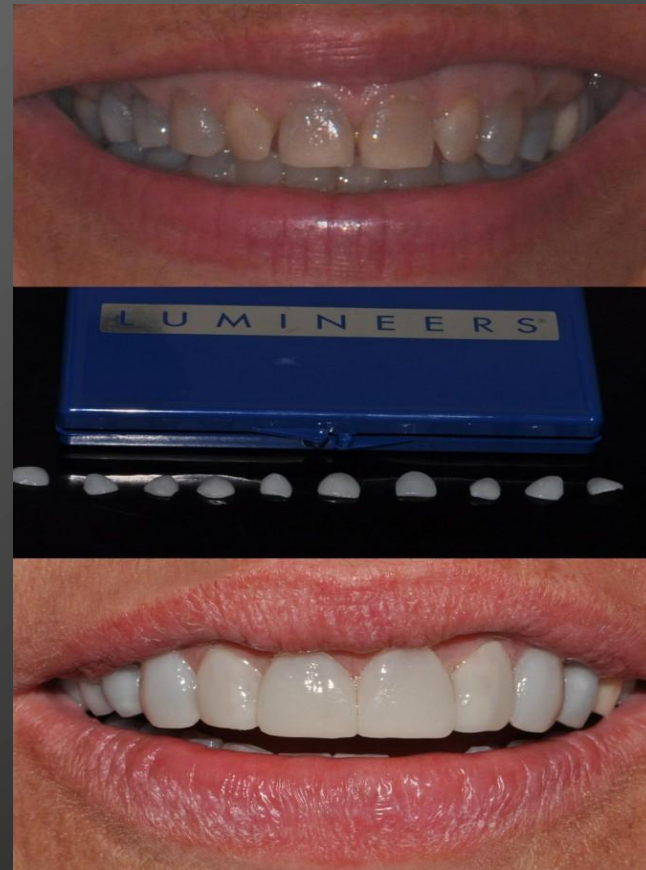Sbiancamento denti vitali

Conservativa

Protesi estetica: faccette in ceramica

Le faccette sono
sottili gusci di
ceramica

Applicate sulla
superficie esterna
del dente ne
mascherano
imperfezioni legate
al colore, alla forma
e alla posizione

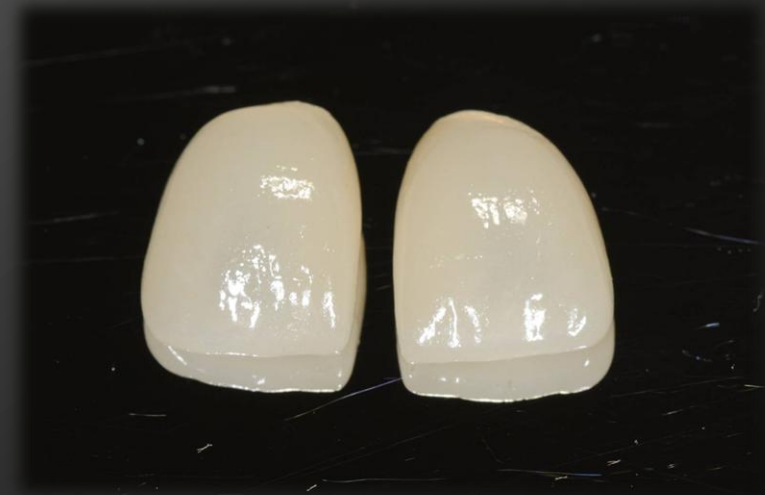
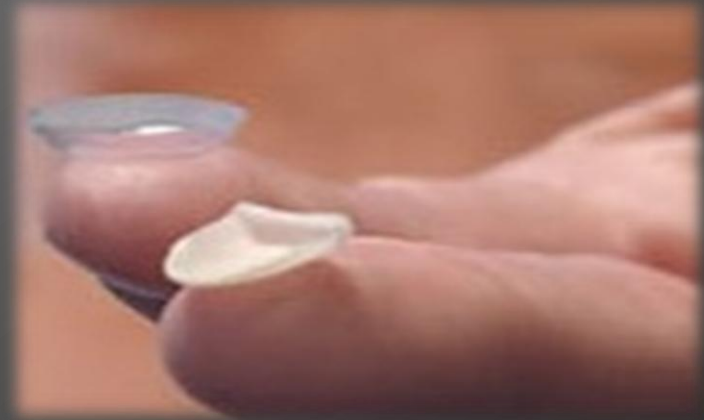
Protesi estetica: faccette in ceramica

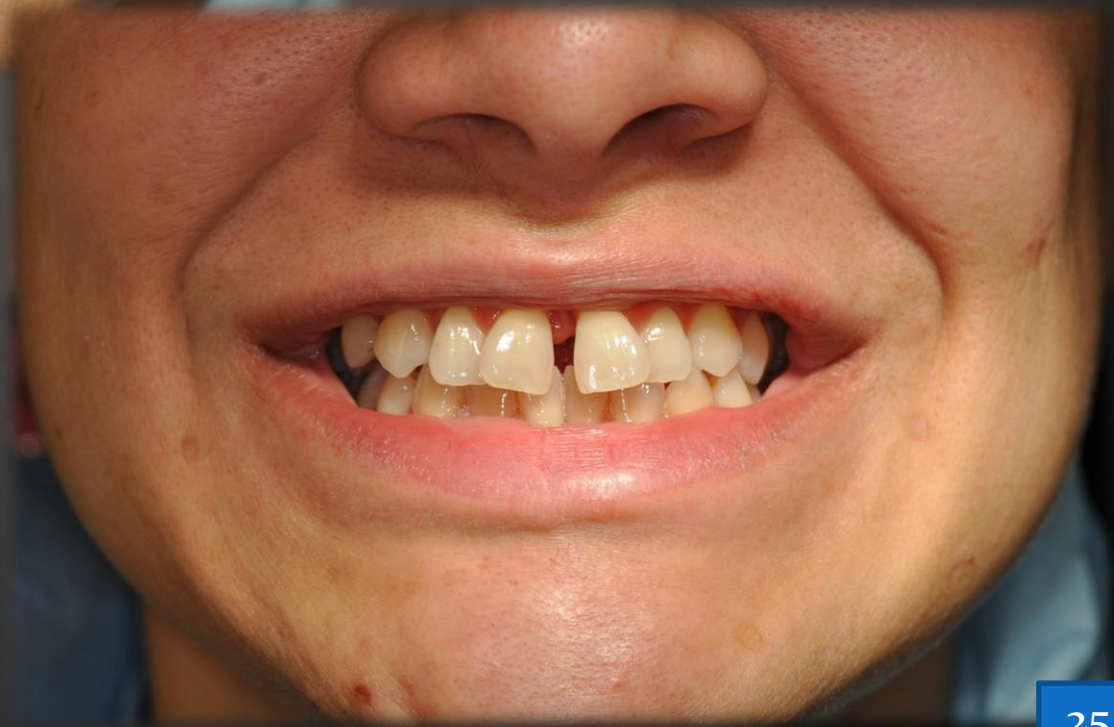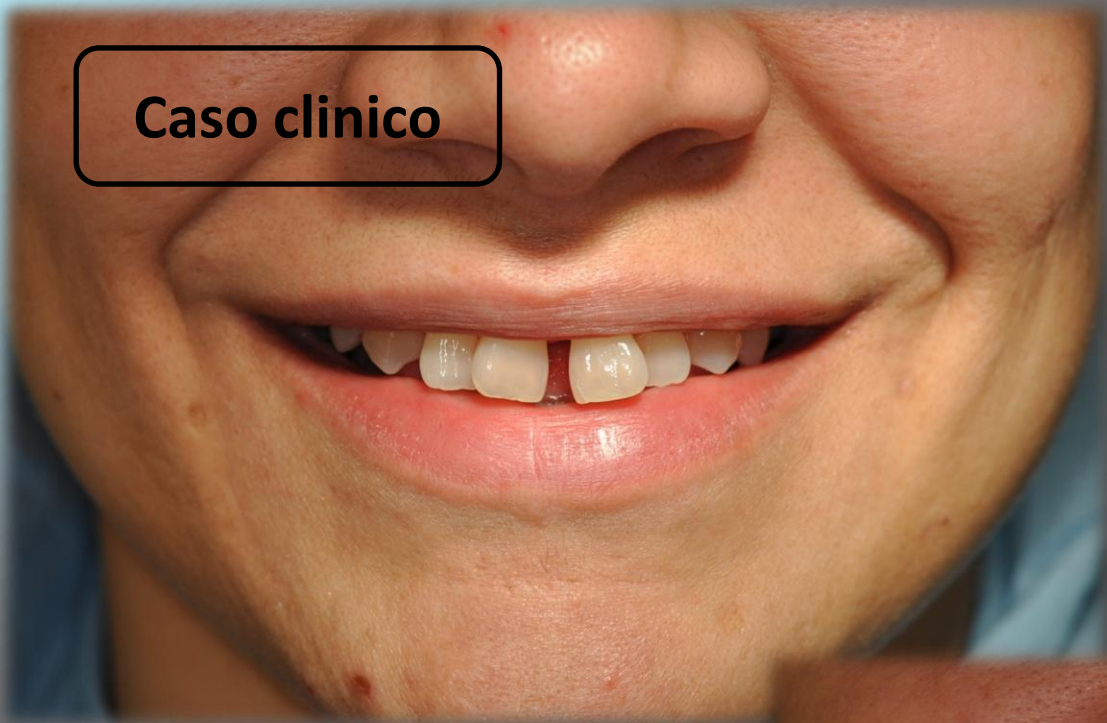Vantaggi

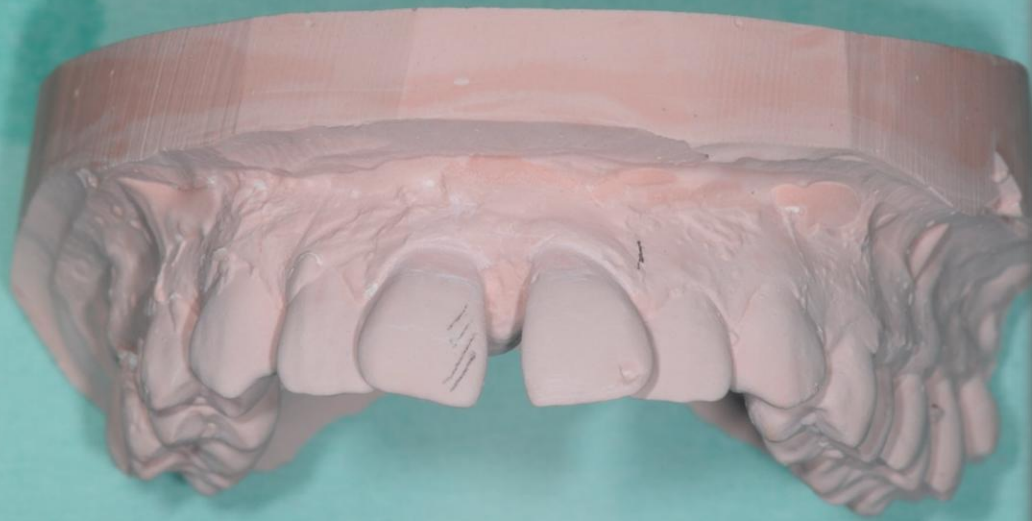Minima asportazione
di tessuto dentale
(0.4 - 0.6 mm)

Trasparenza per
assenza di metallo
quindi massima
naturalizza

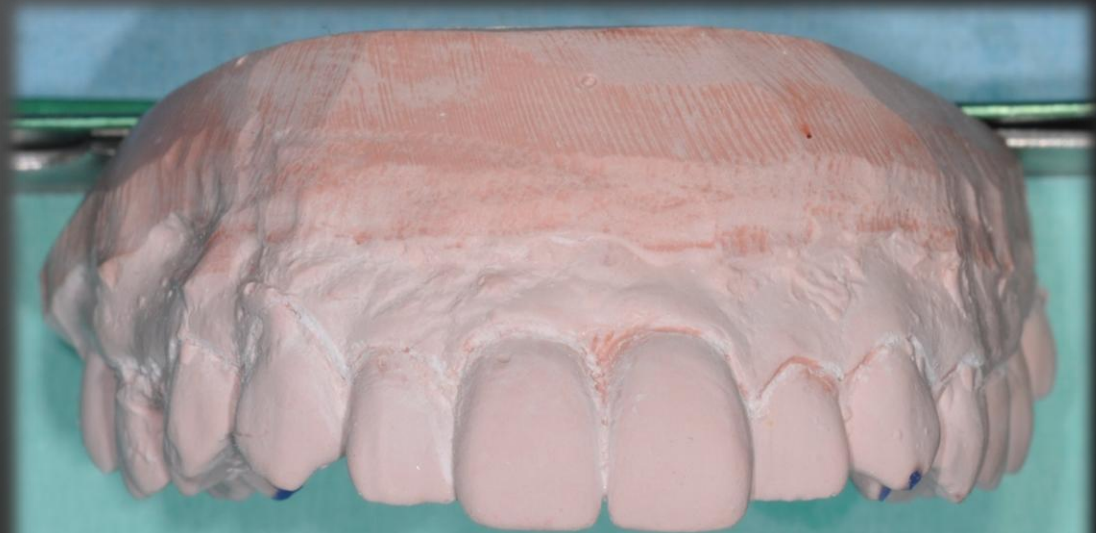

Caso clinico



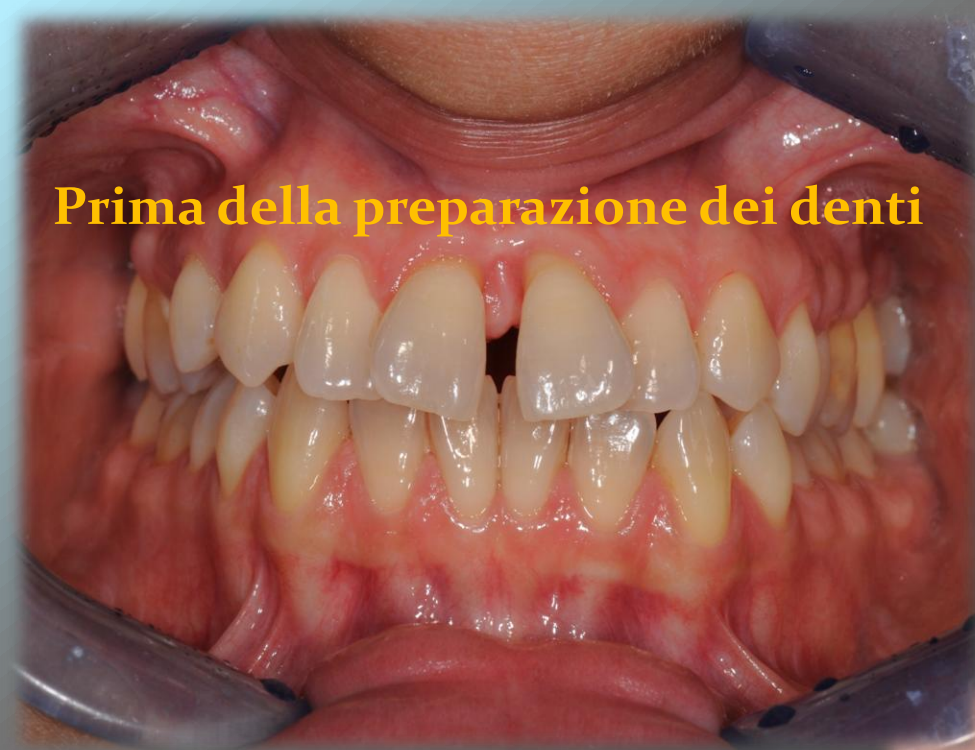

Studio del caso su modello in gesso: inizio

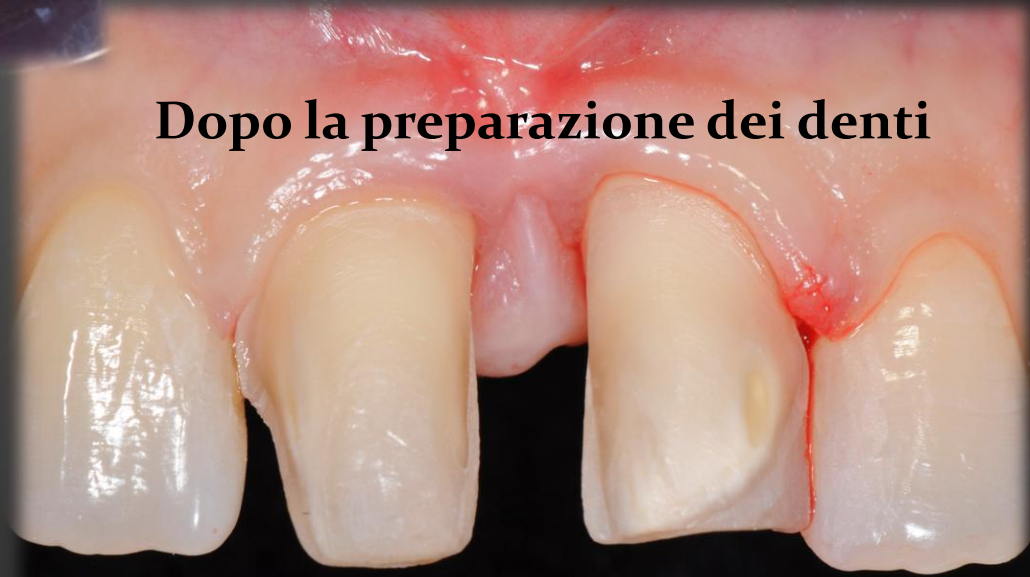

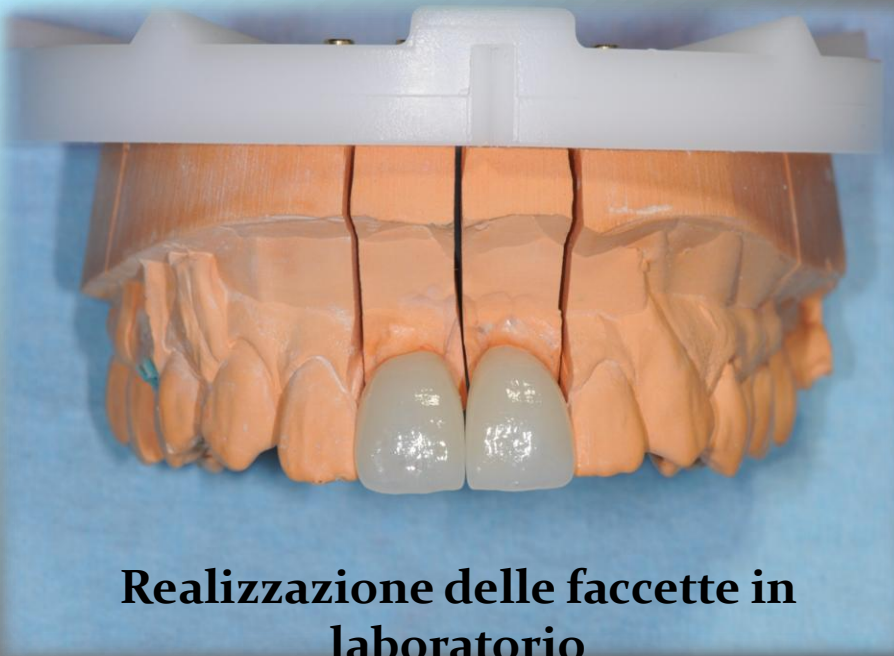Studio del caso su modello in gesso: risultato finale

Prima della preparazione dei denti

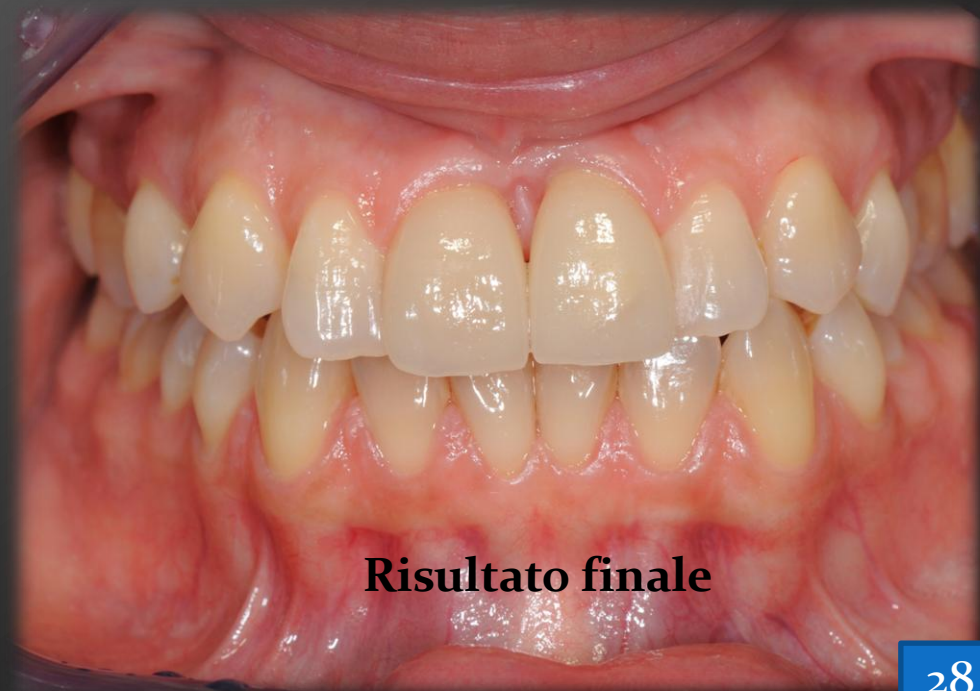

Dopo la preparazione dei denti



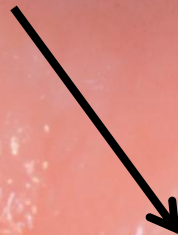

Realizzazione delle faccette in laboratorio

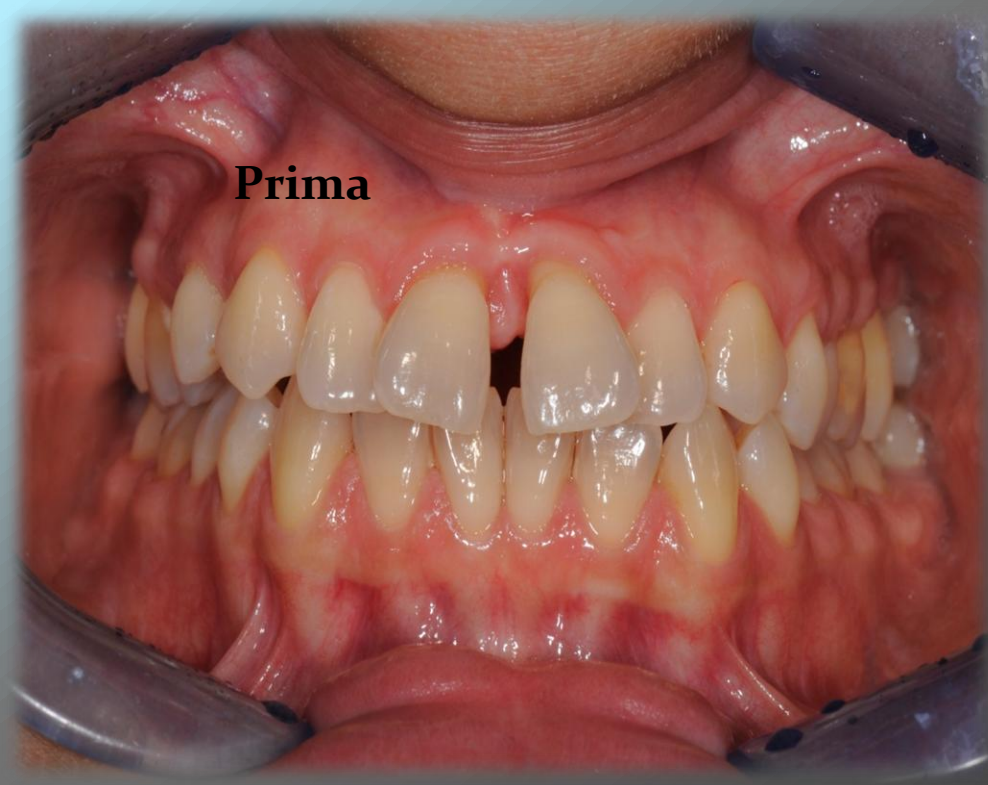

Risultato finale

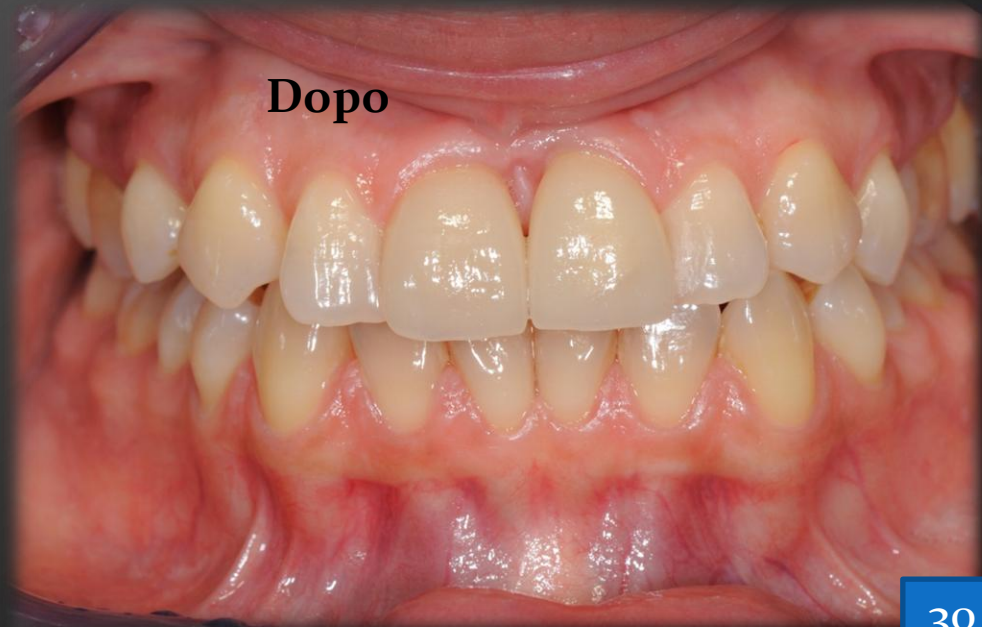Integrazione mimetica della faccetta



Prima



Dopo



Procedure di estetica dentale

Protesi

Sbiancamento denti vitali

Gel a base di perossido di carbammide

Conservativa

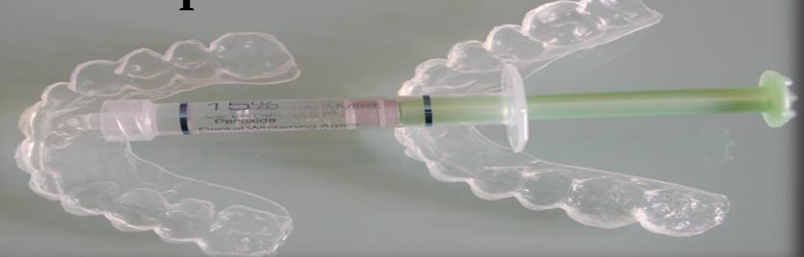Sbiancamento denti vitali

Il perossido di carbammide è una sostanza capace di liberare in presenza di acqua (saliva) perossido di idrogeno che è un agente decolorante

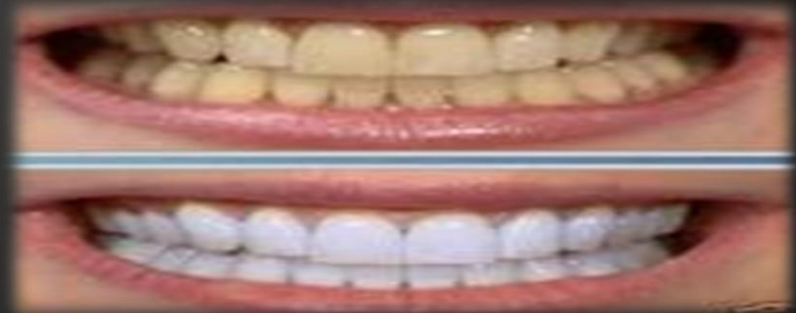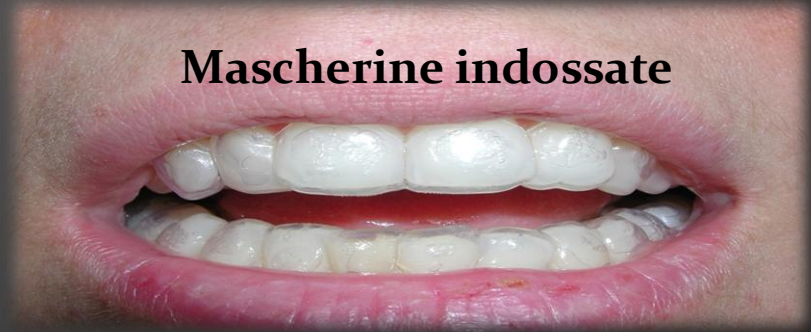Il perossido di idrogeno H_2O_2 penetra nello smalto e nella dentina ossidando i pigmenti colorati che così diventano molecole semplici incolori

Haywood / Heymann 1991

Gel di perossido di carbammide

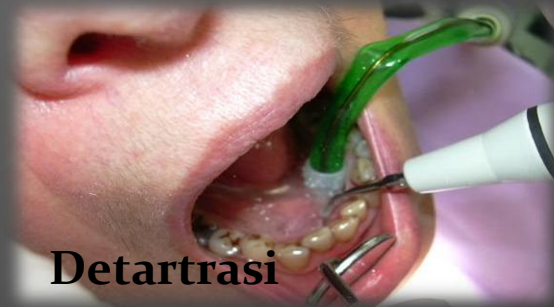

Mascherine indossate

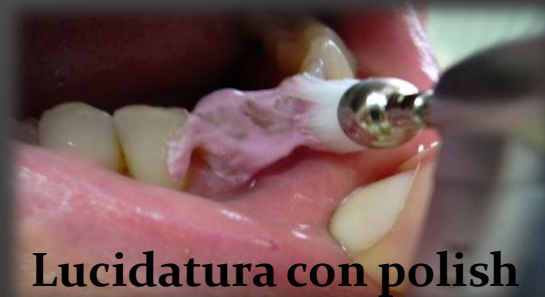


Detartrasi – lucidatura – sbiancamento dei denti

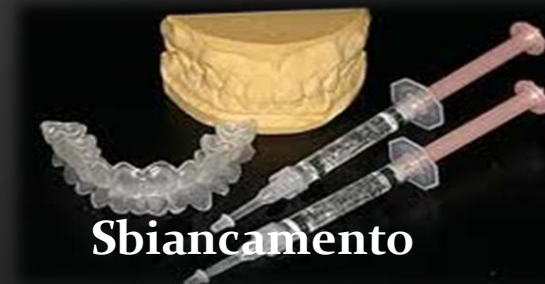Eliminazione della
placca
e del tartaro dai denti

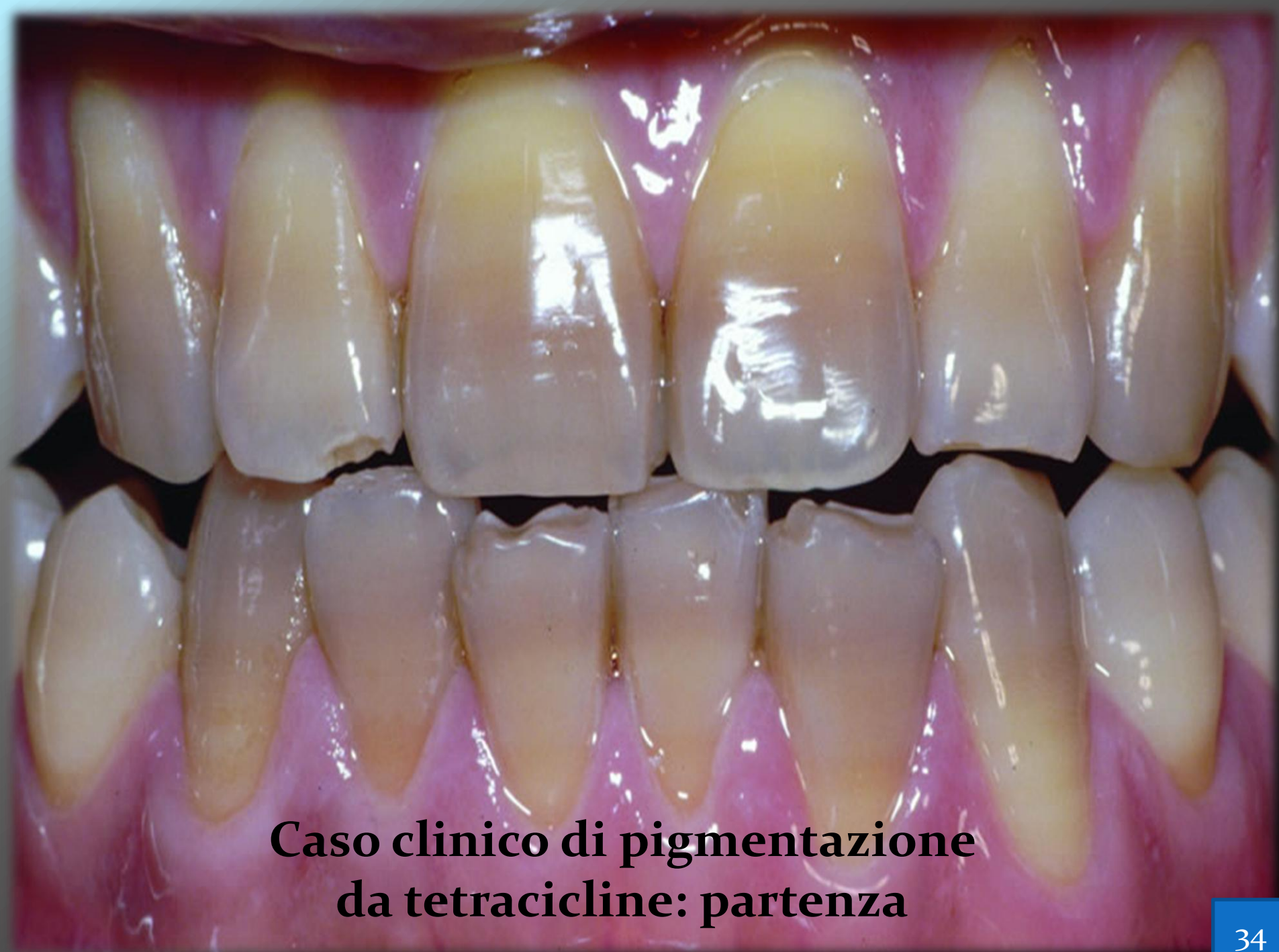

Eliminazione delle
pigmentazioni esterne
dai denti

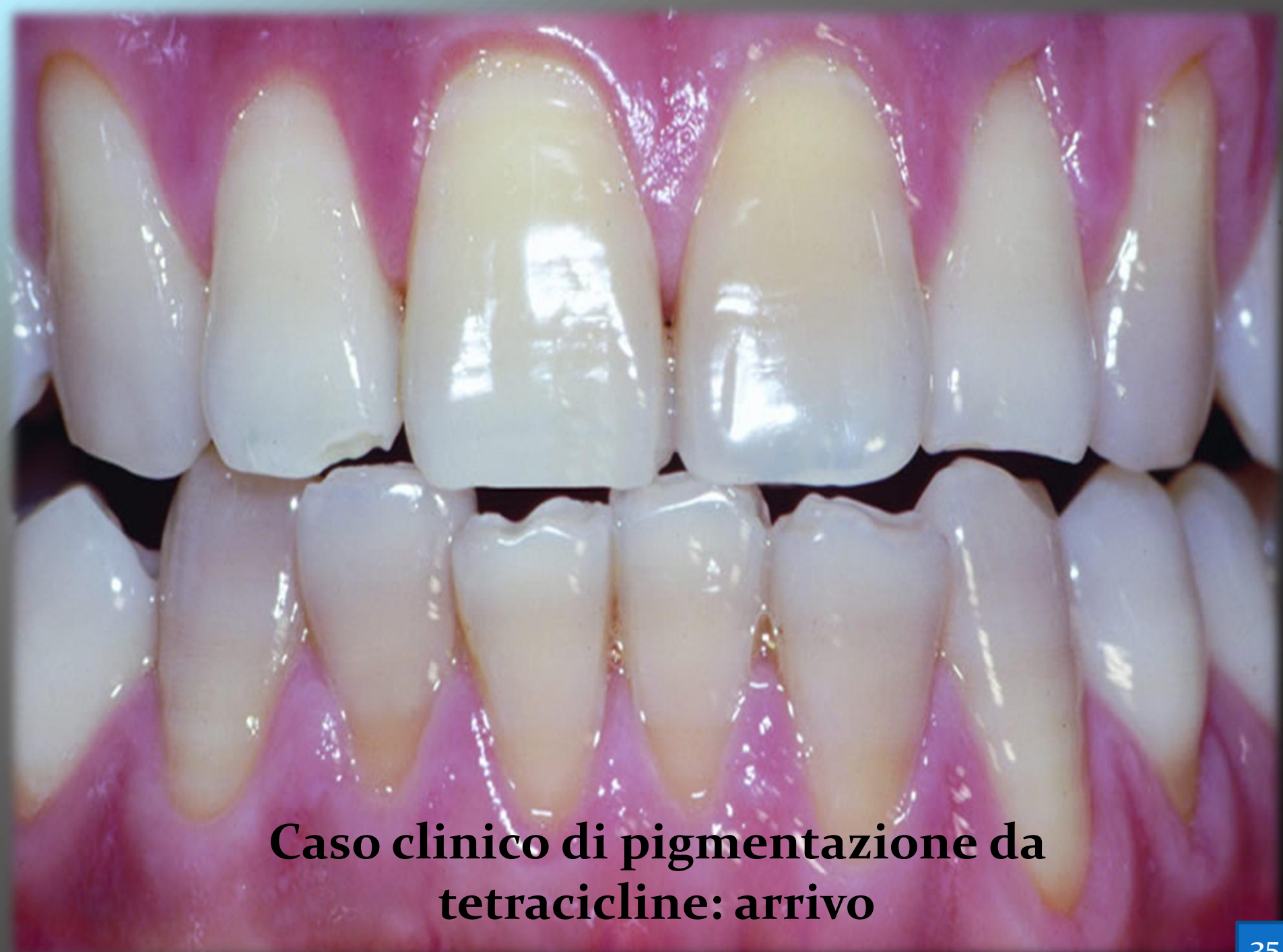

Decolorazione dei denti



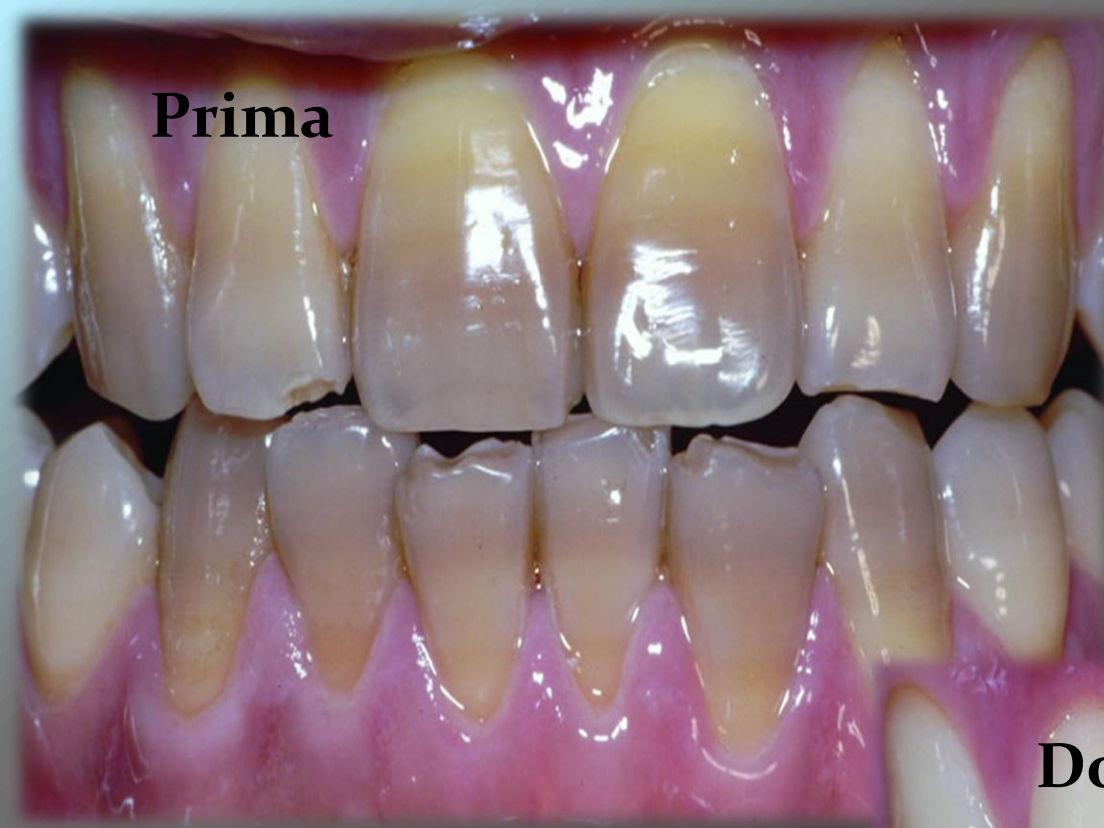

**Caso clinico di pigmentazione
da tetracicline: partenza**

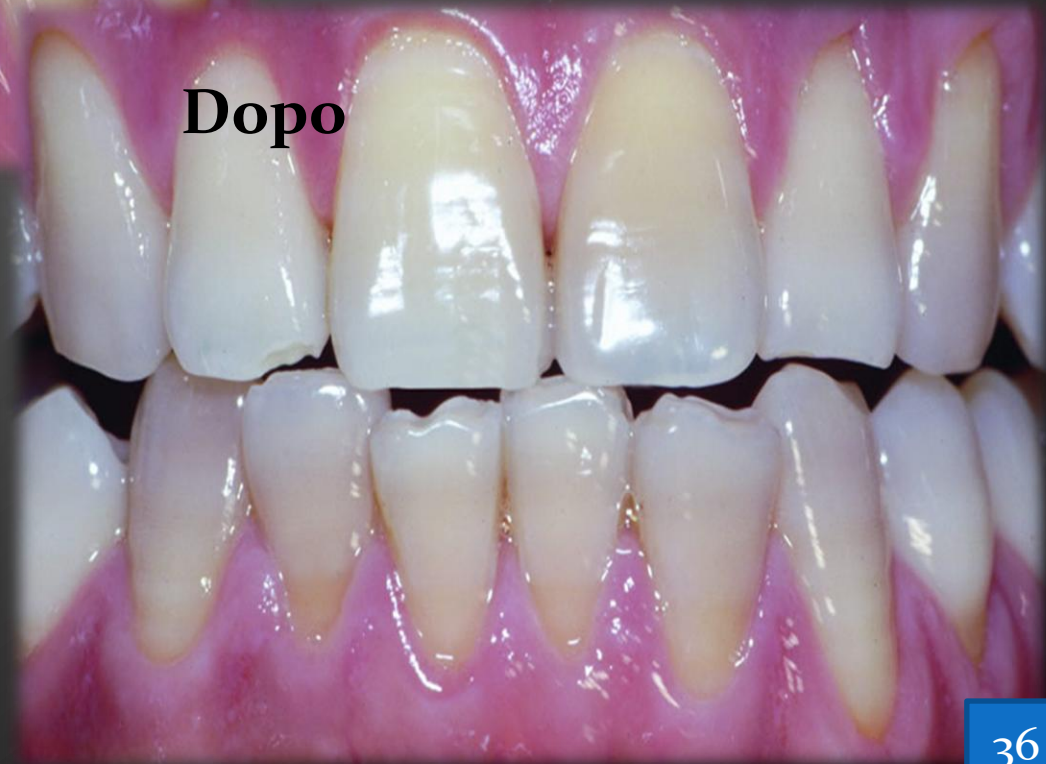

Caso clinico di pigmentazione da tetracicline: arrivo

Prima



Dopo



Procedure di estetica dentale

Protesi

Sbiancamento denti vitali

Conservativa

Adesione dentale: acido orto fosforico

Conservativa estetica

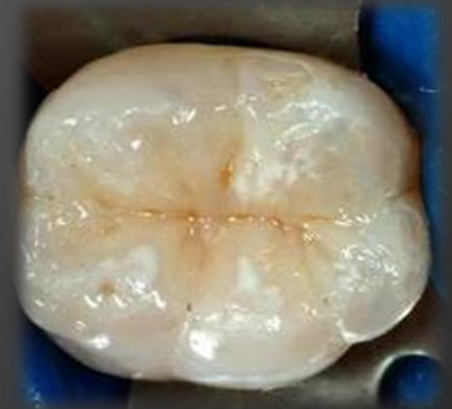
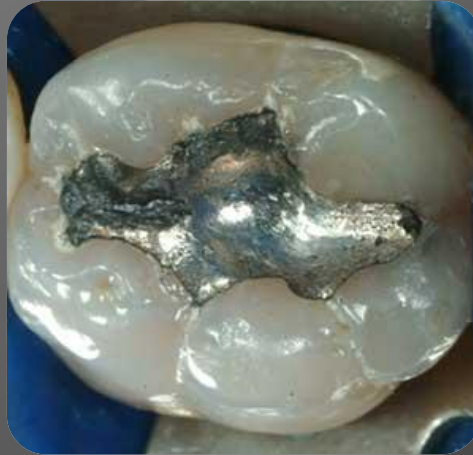ieri

oggi

Otturazioni

Amalgama

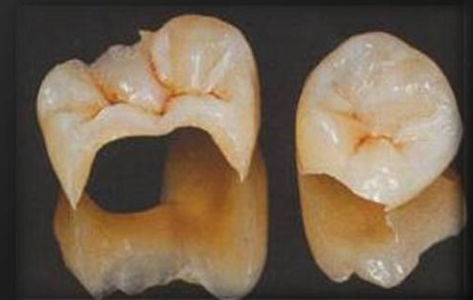
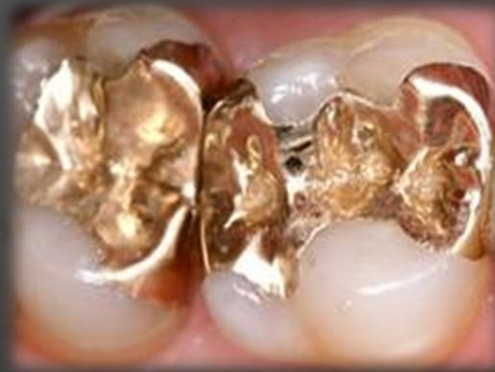Resine composite



Oro

Compositi / Ceramica

Intarsi




Conservativa estetica ed adesione dentale

L'acido orto fosforico al 37% è capace di condizionare lo smalto e la dentina permettendo così l'adesione delle resine bianche al dente

G. Buonocore 1954

Gel di acido orto fosforico al 37%

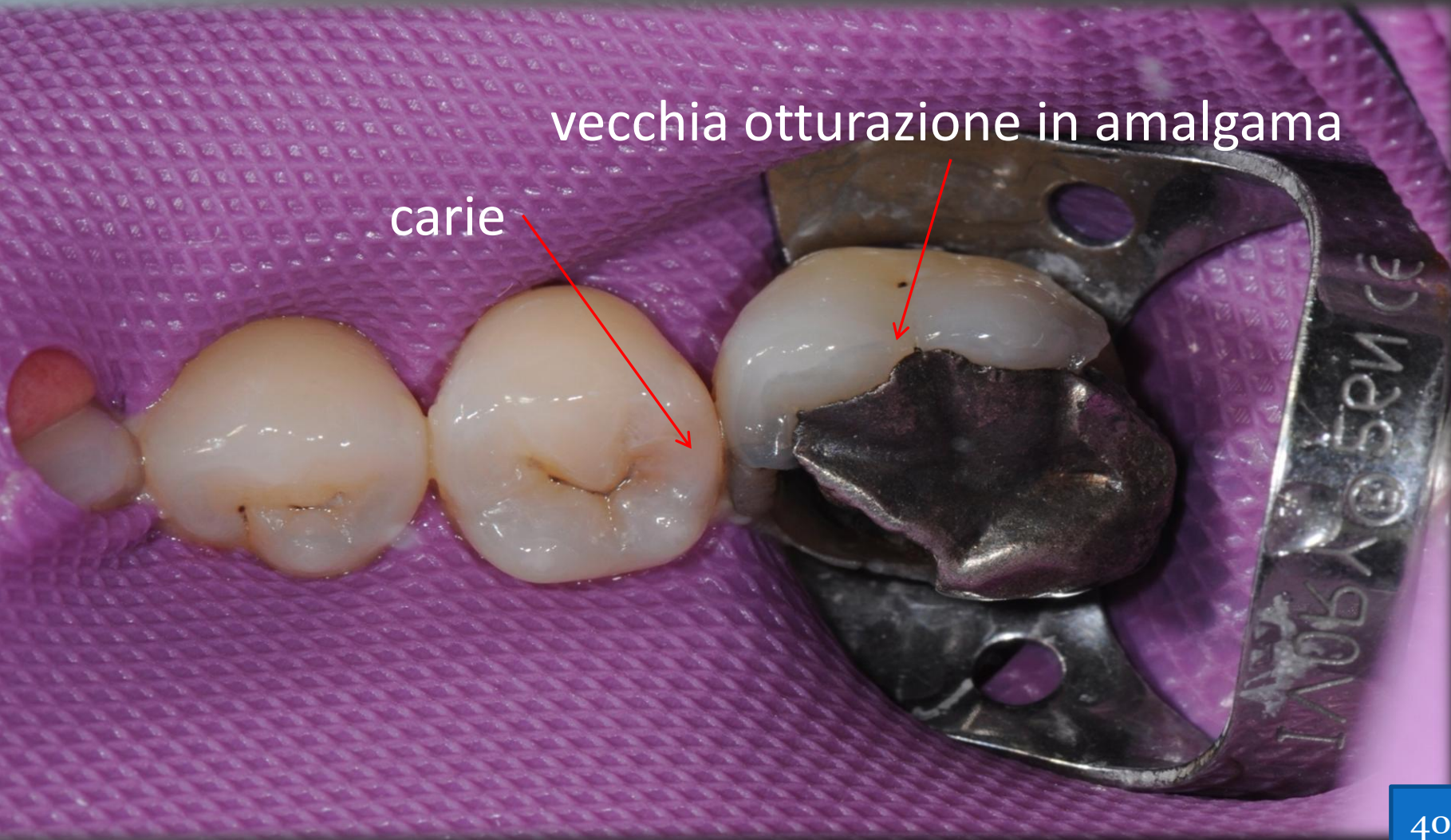

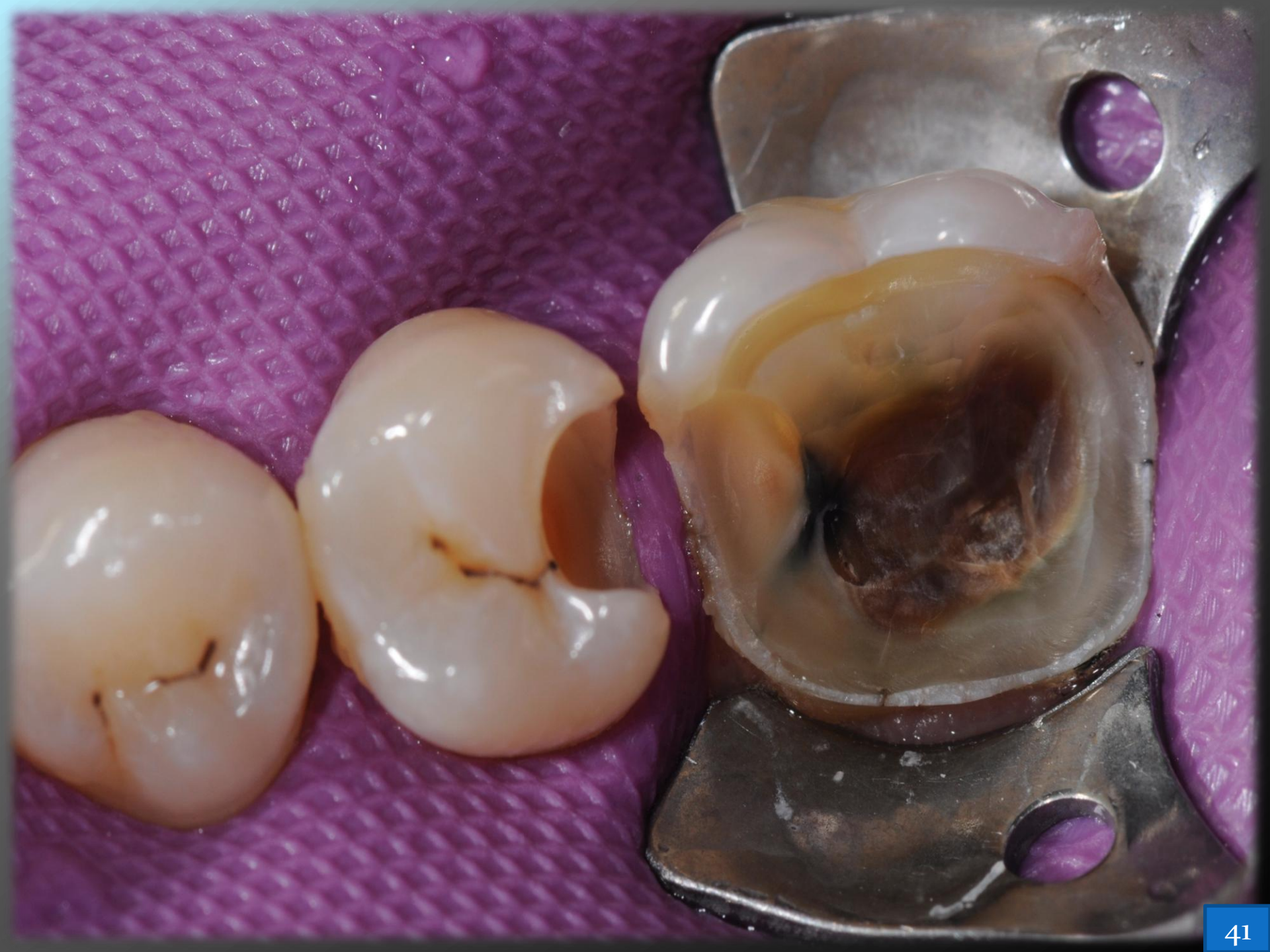Conservativa estetica sui denti posteriori

Caso clinico

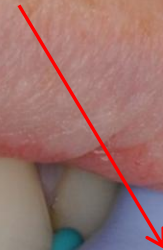vecchia otturazione in amalgama

carie

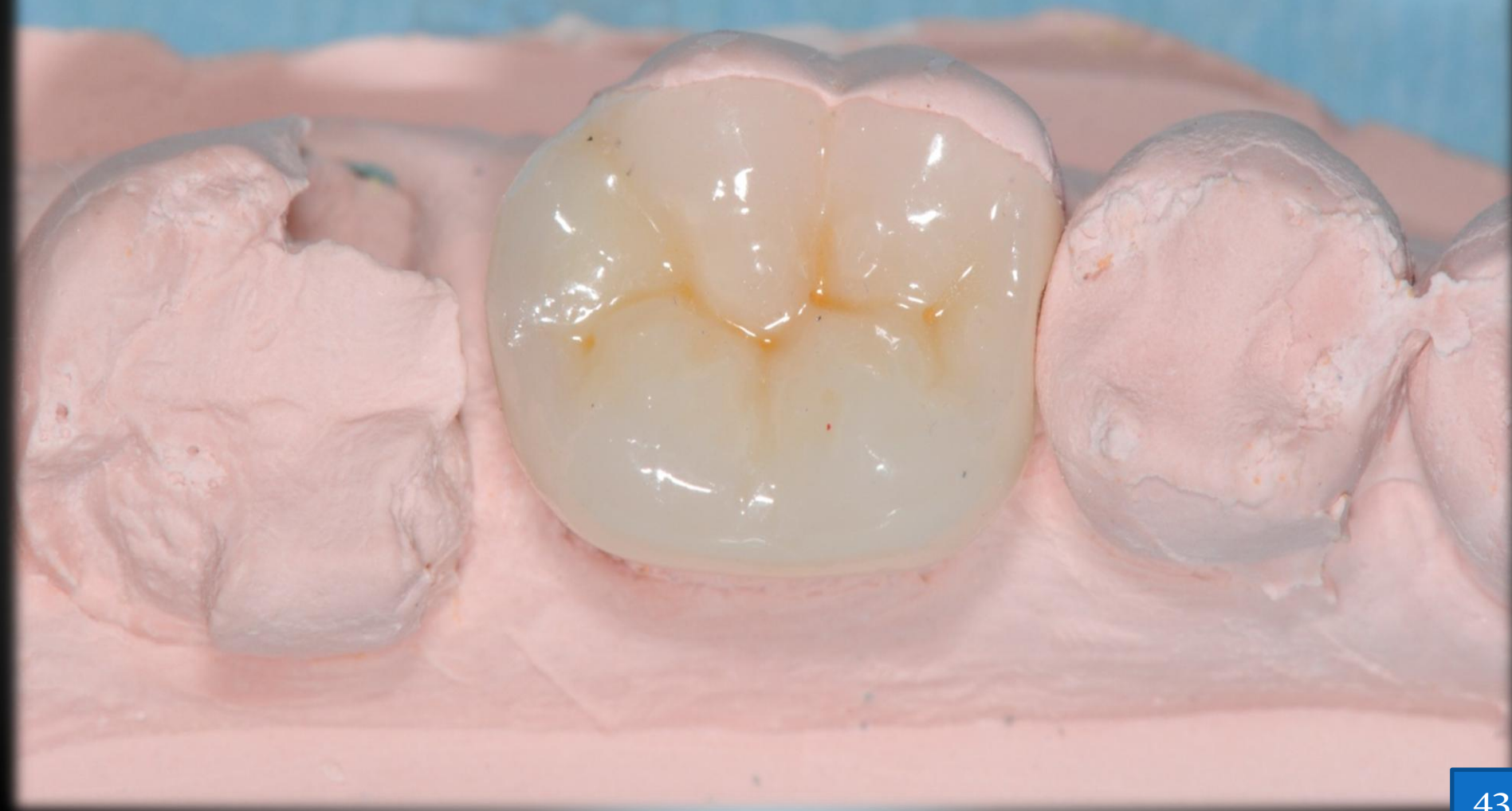



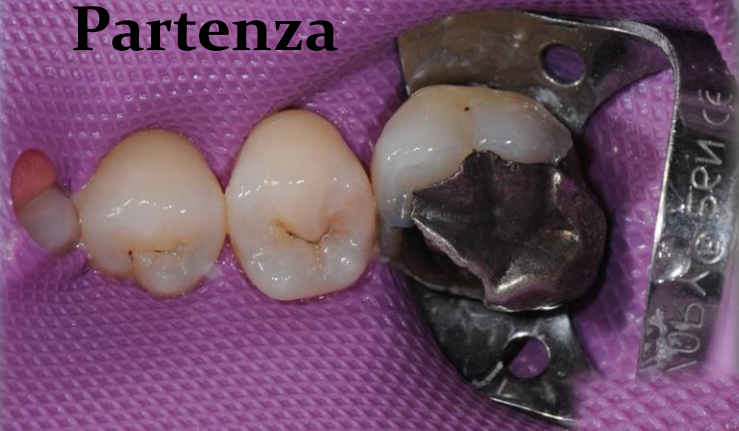Impronta silicone



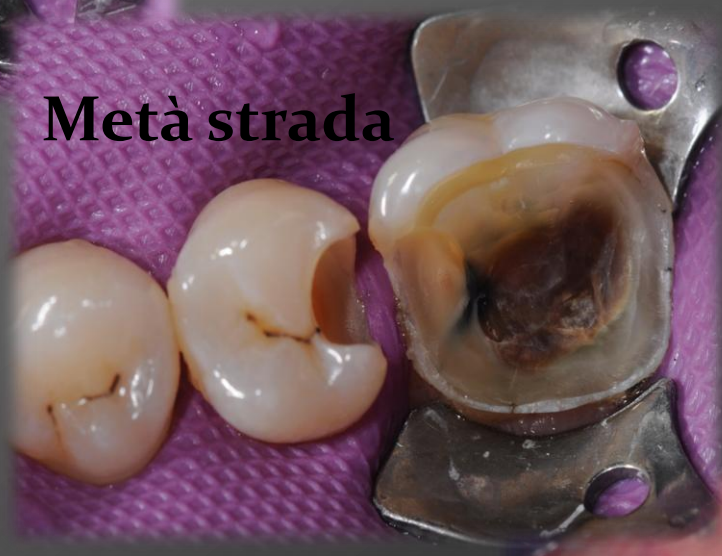Intarsio realizzato in laboratorio



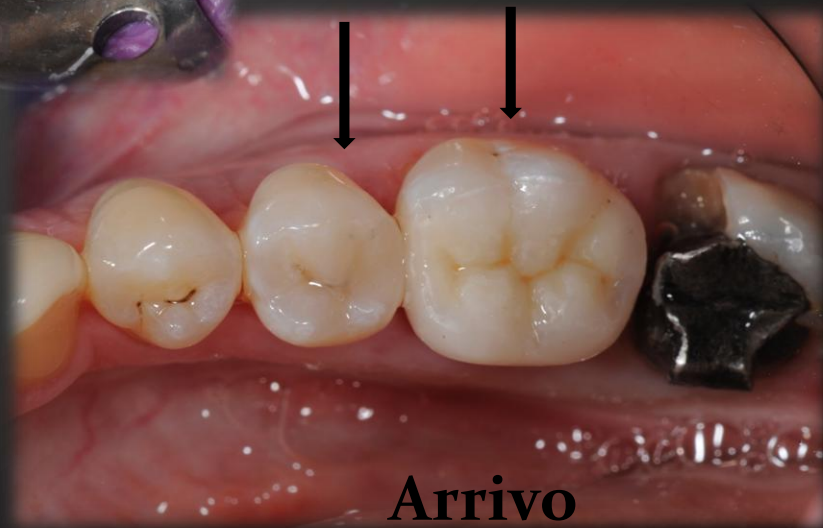Partenza



Metà strada

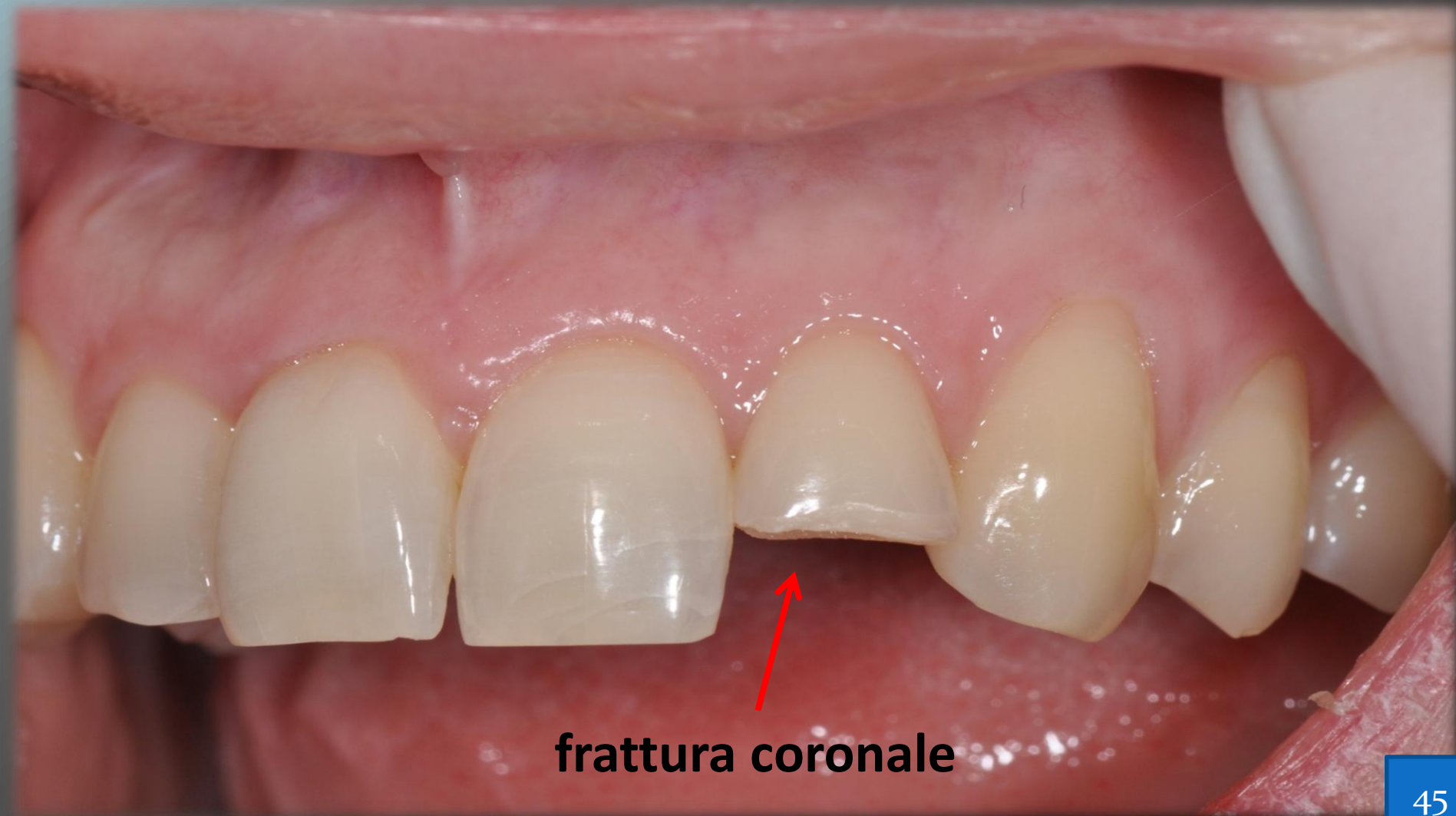


Arrivo

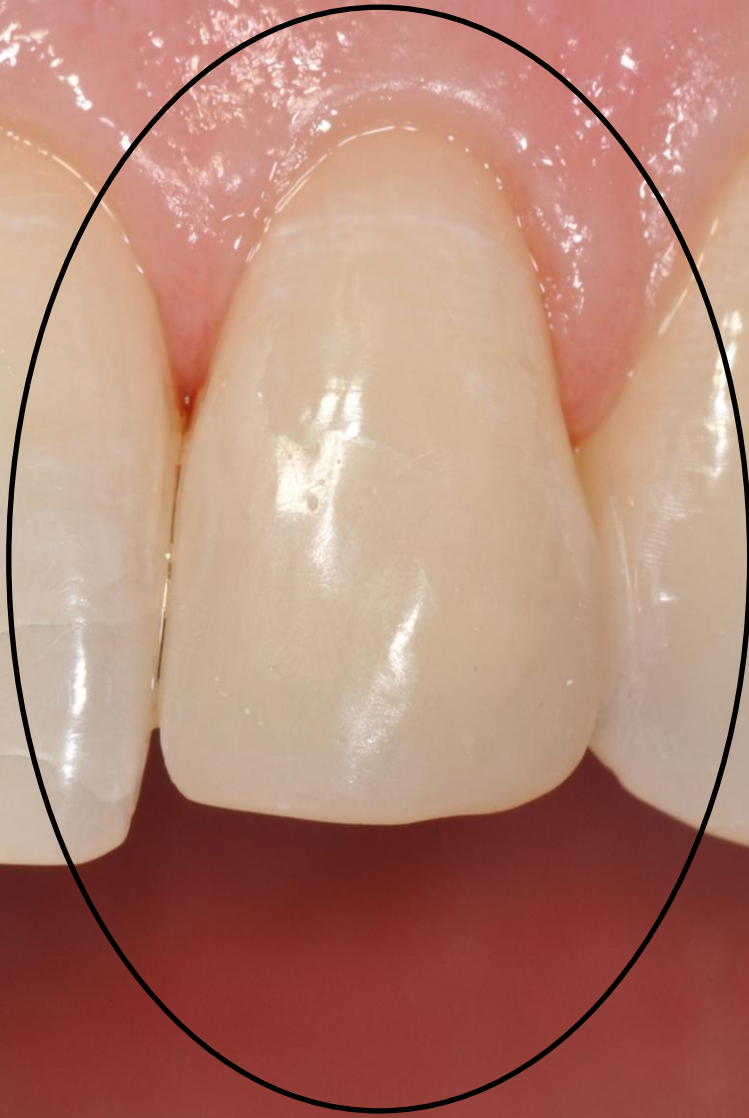

Conservativa estetica sui denti anteriori

Caso clinico n° 1

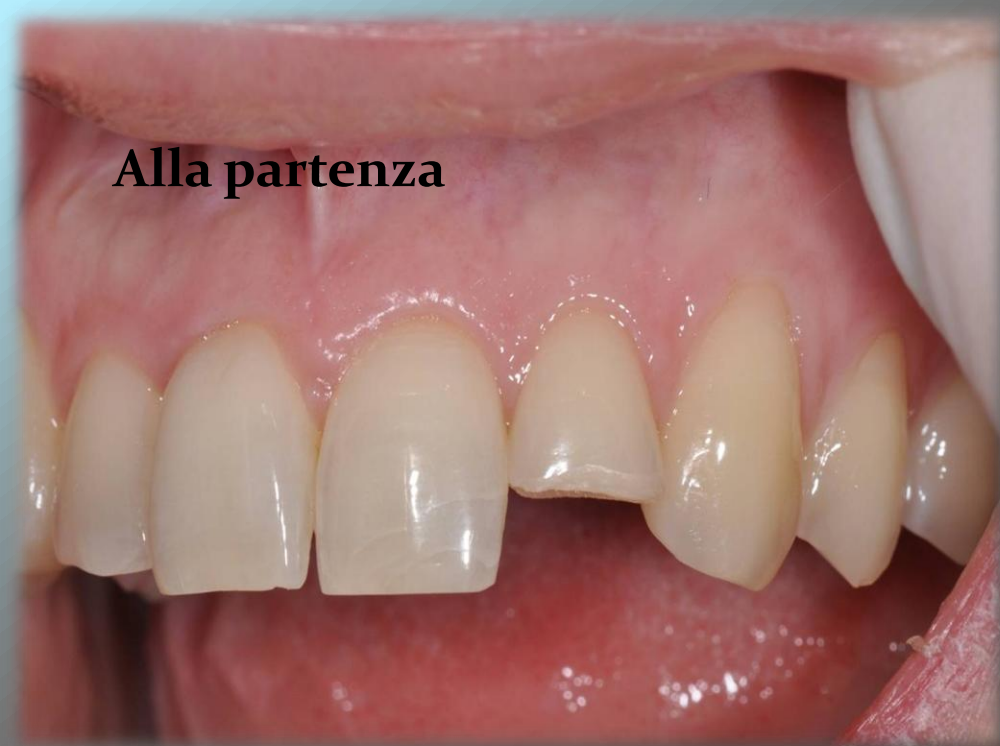

frattura coronale

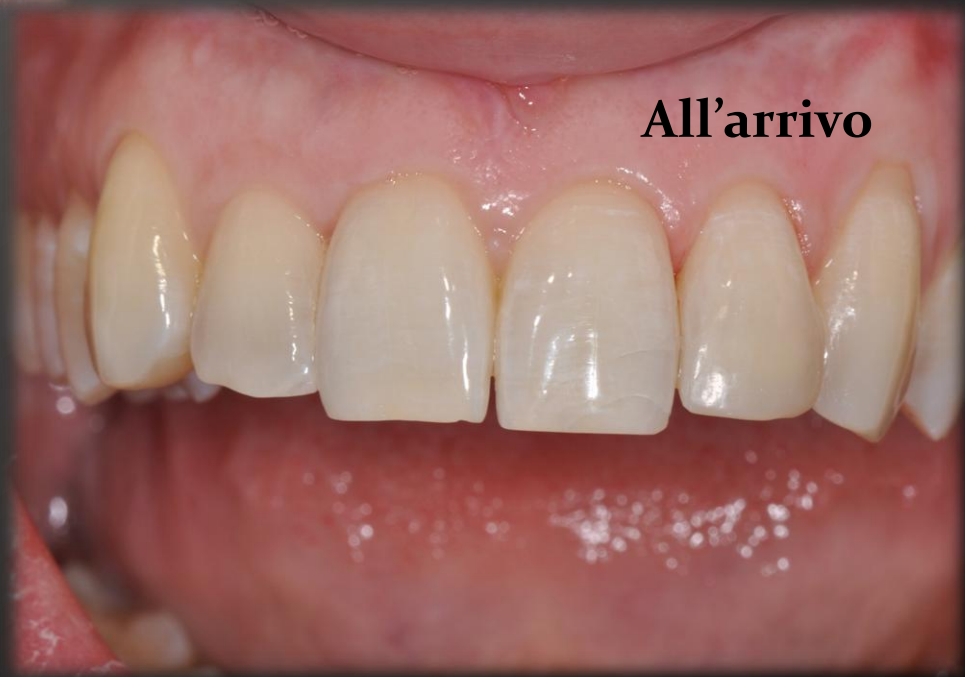

incisivo ricostruito

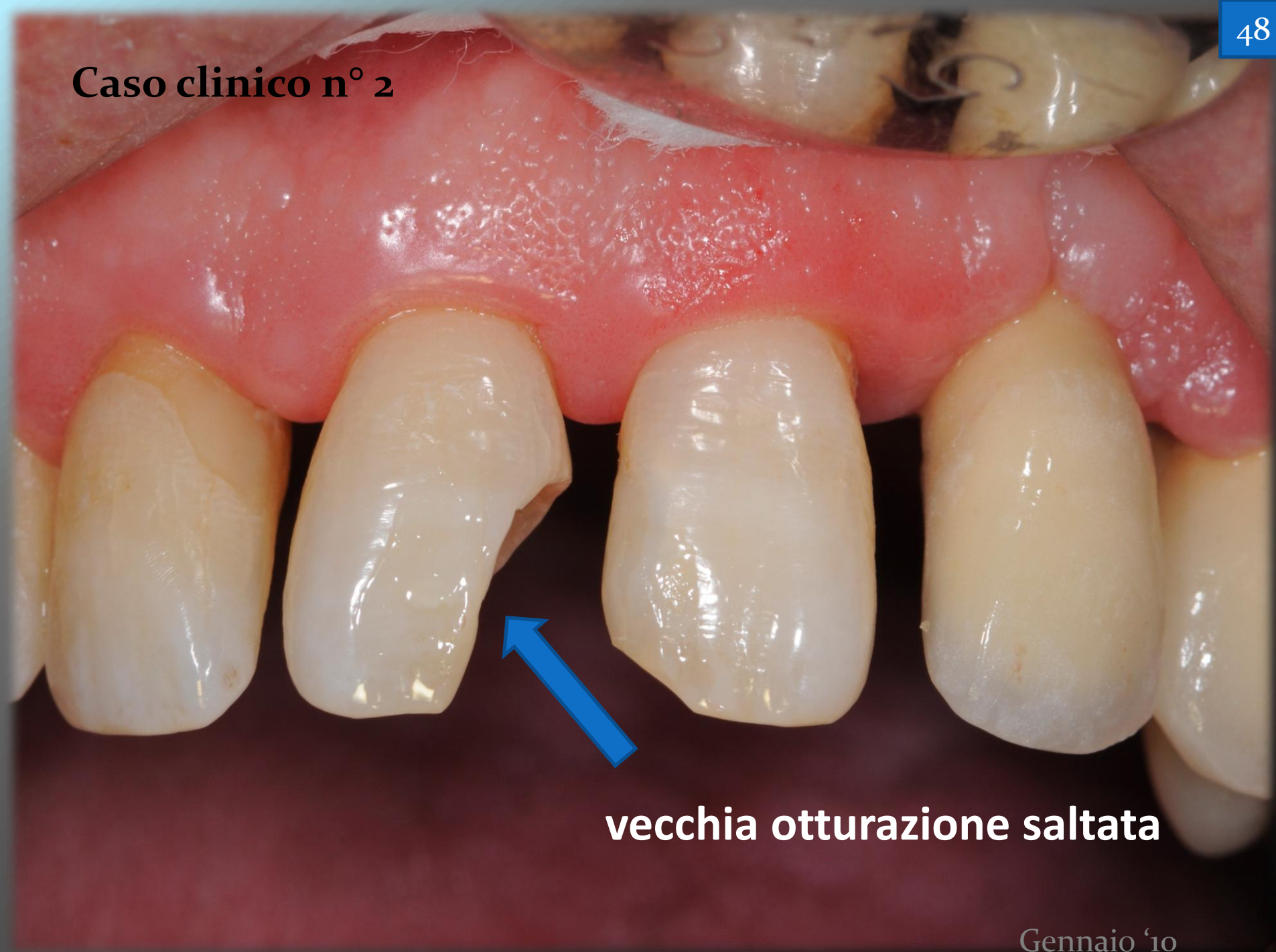
Alla partenza



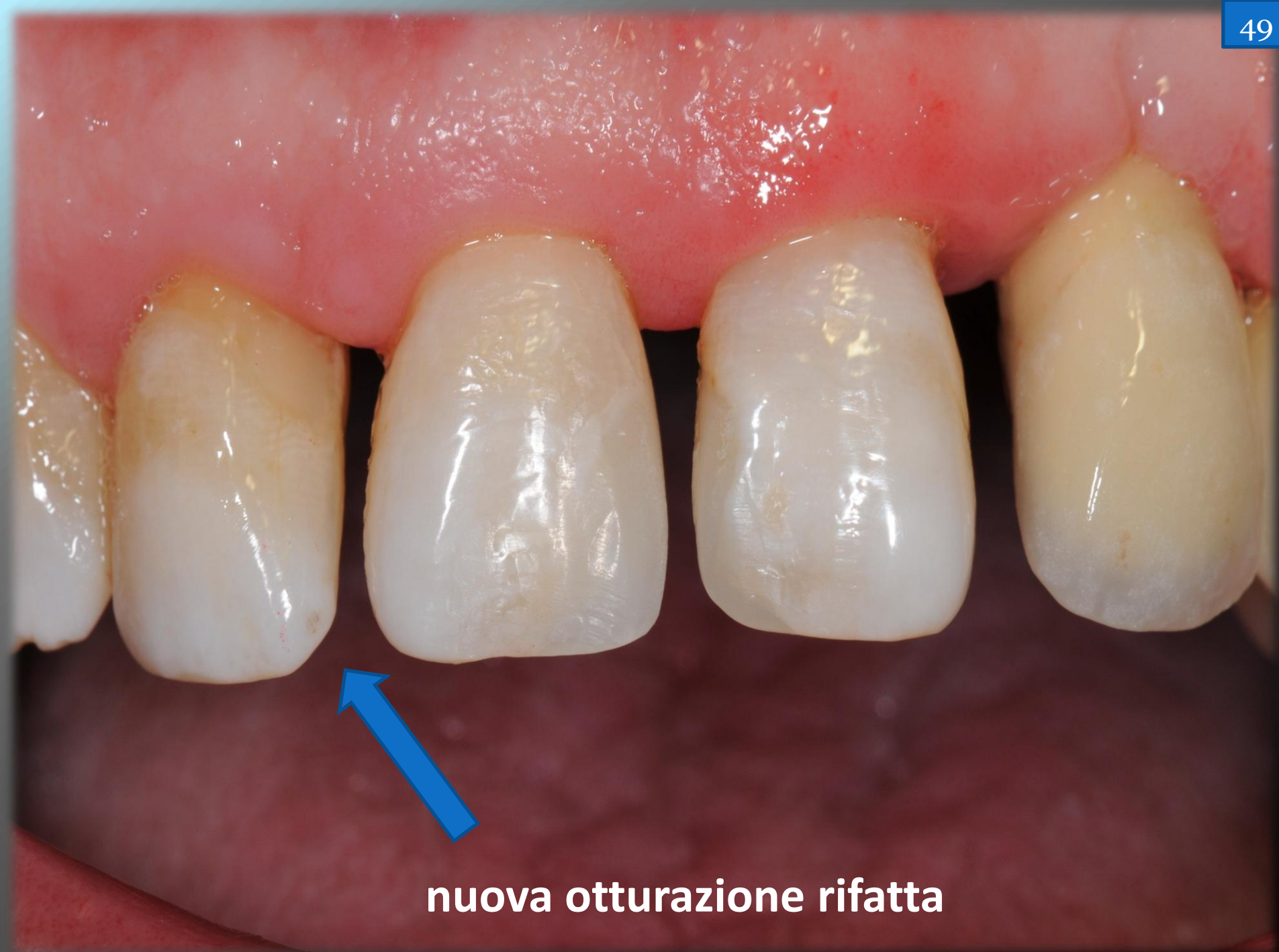All'arrivo



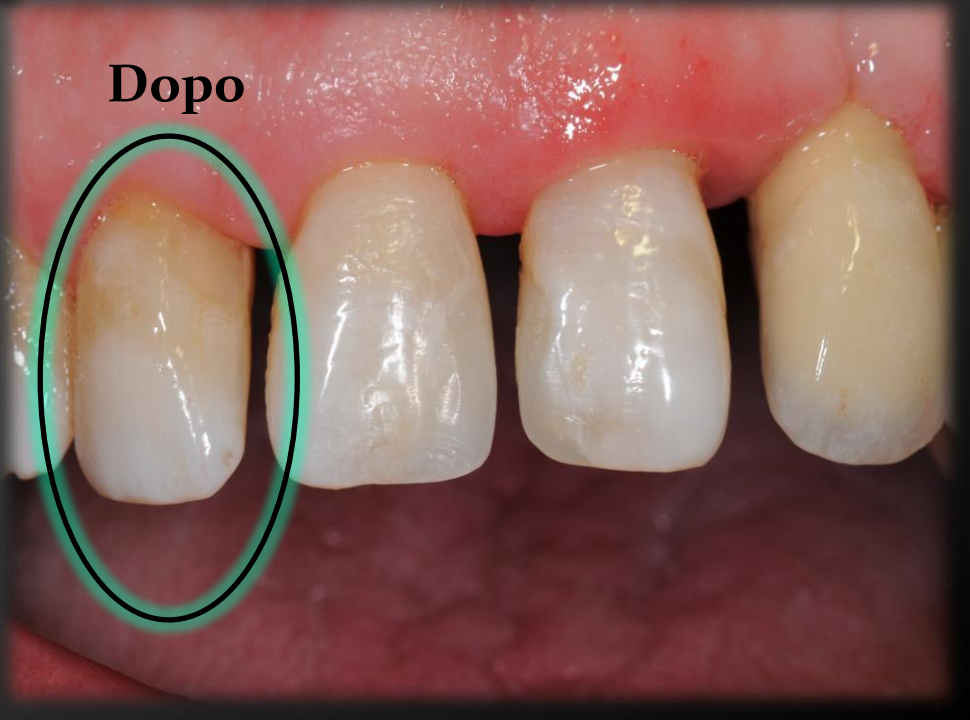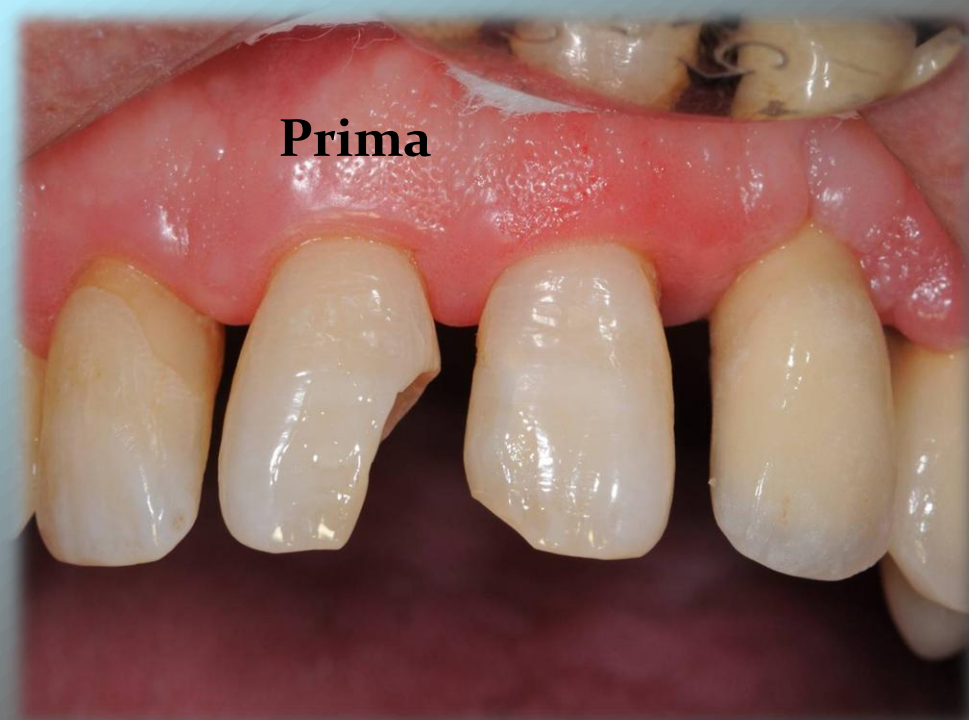Caso clinico n° 2



vecchia otturazione saltata



nuova otturazione rifatta



*Il vostro sorriso è la nostra
missione*

*Aiutateci a mantenerlo
intatto per tutta la vita*

Grazie

Estetica naturale del sorriso

Analisi dei parametri fisiologici dentali e gengivali

DENTI

Linea mediana e trasversale

Assialità

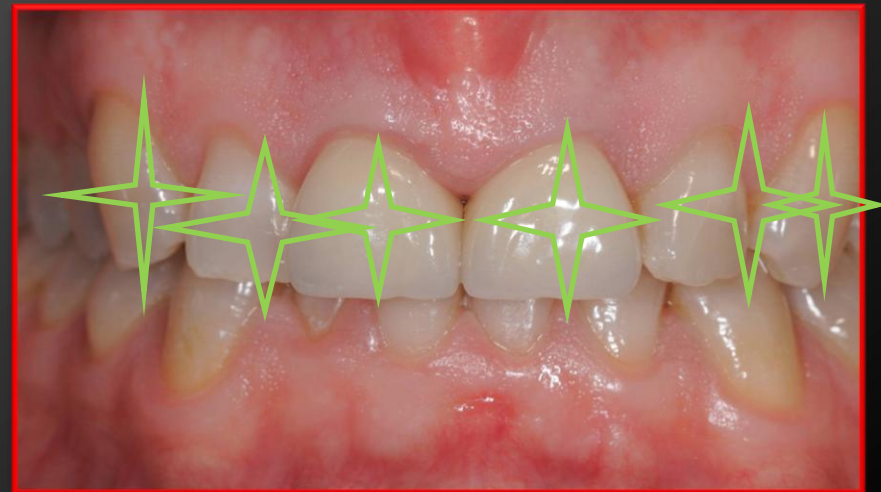Proporzioni dei diametri

Andamento della linea del sorriso



GENGIVE

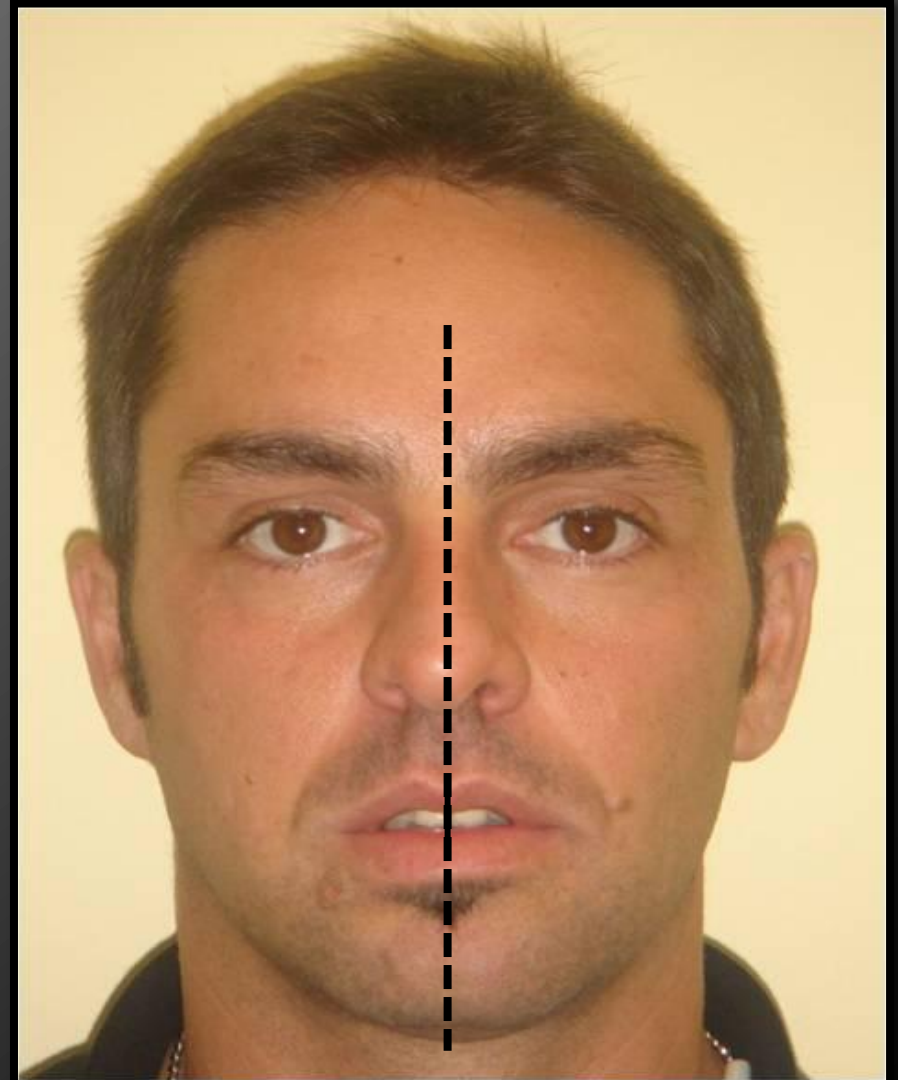Forma, colore e tono



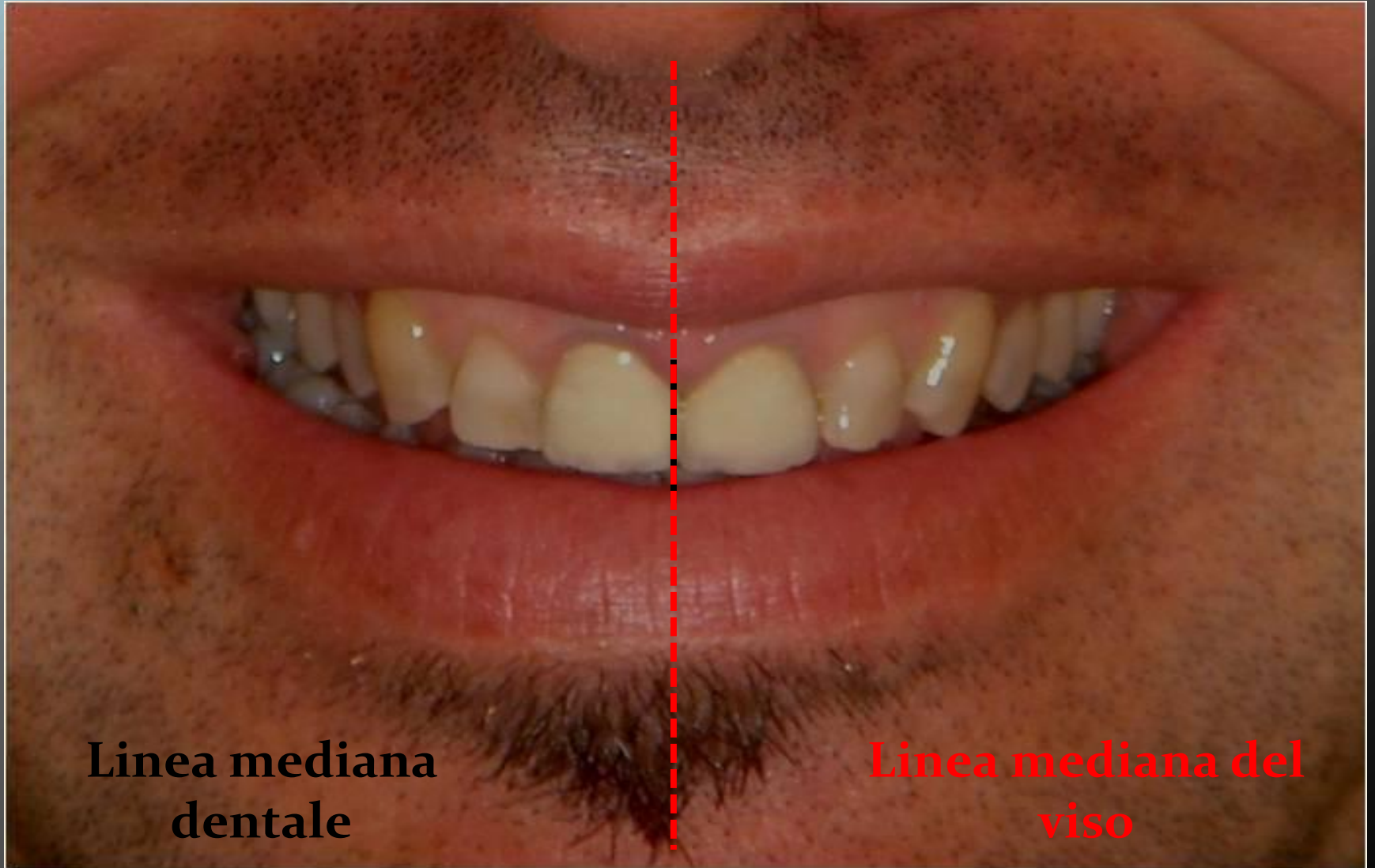
Estetica naturale del sorriso

Denti: linea mediana

Linea mediana dentale
coincidente con linea
mediana del viso



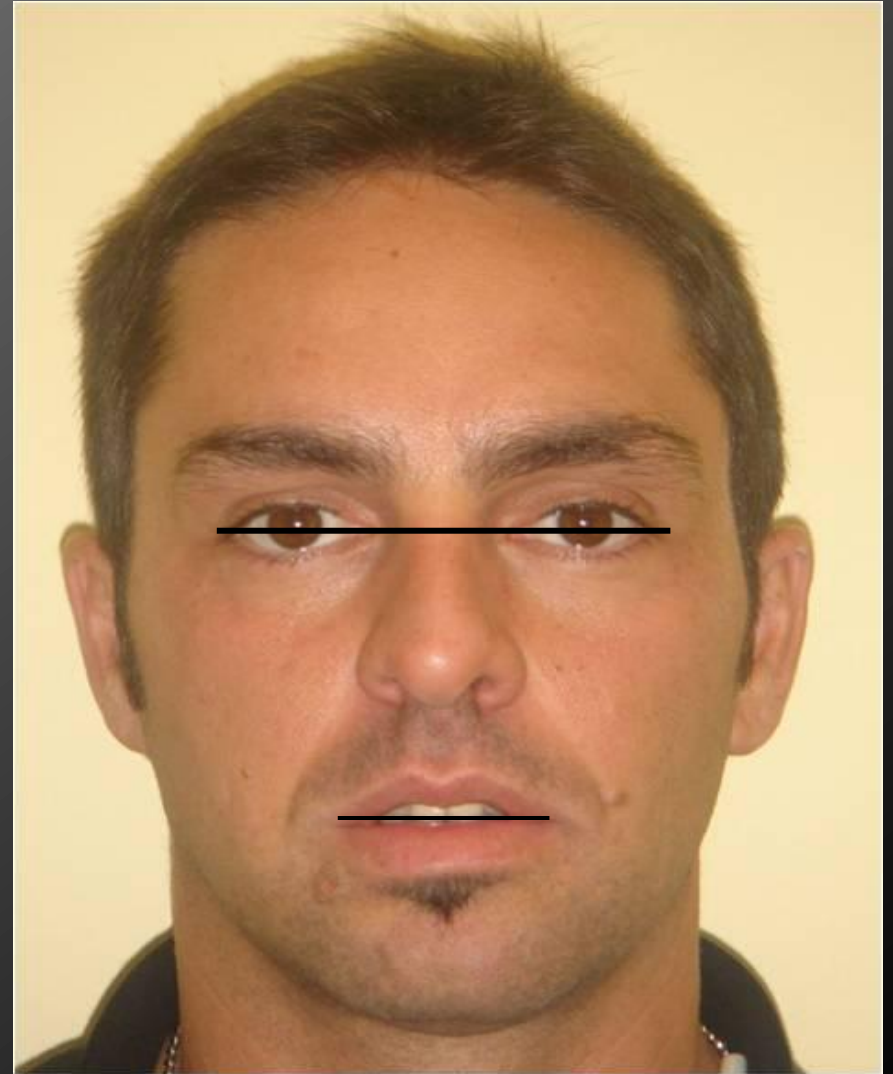
Estetica naturale del sorriso



Estetica naturale del sorriso

Denti: linea trasversale

Linea trasversale
dentale parallela
a quella bi pupillare



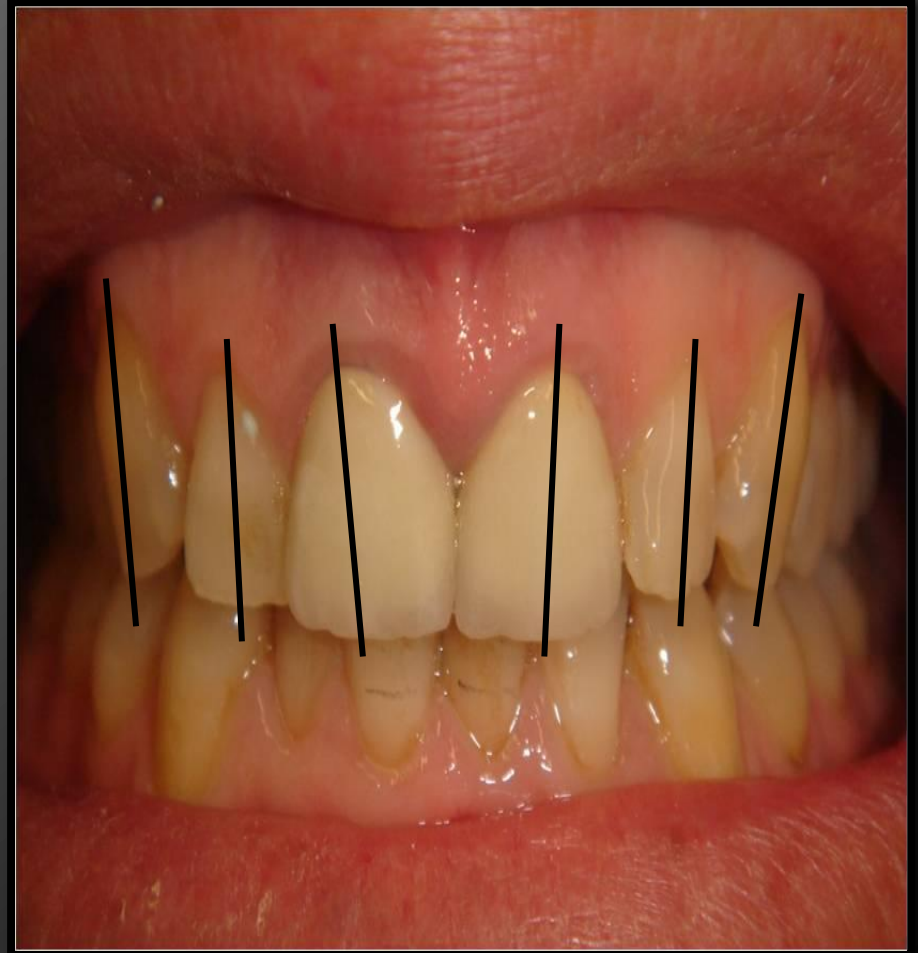
Estetica naturale del sorriso

Denti: assialità

Assi dentali
allineati tra loro

e

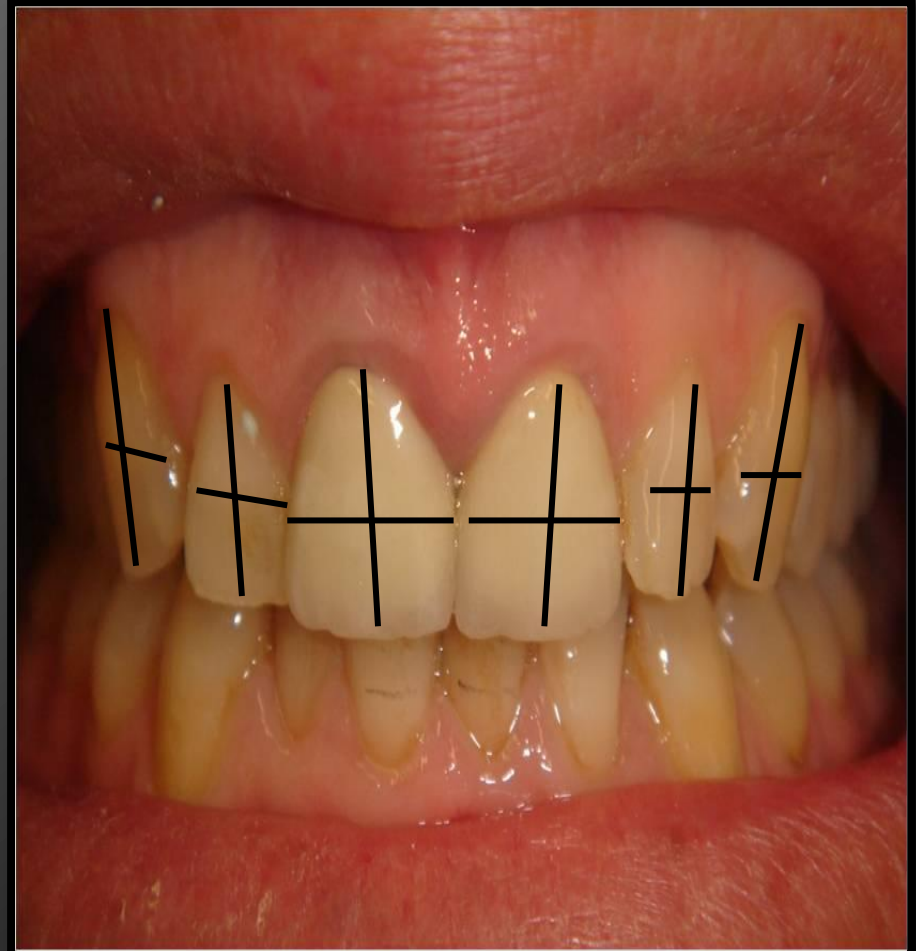
leggermente
inclinati



Estetica naturale del sorriso

Denti: proporzioni fra i denti

Proporzione tra
diametri verticali
e quelli orizzontali
rispettate



Estetica naturale del sorriso

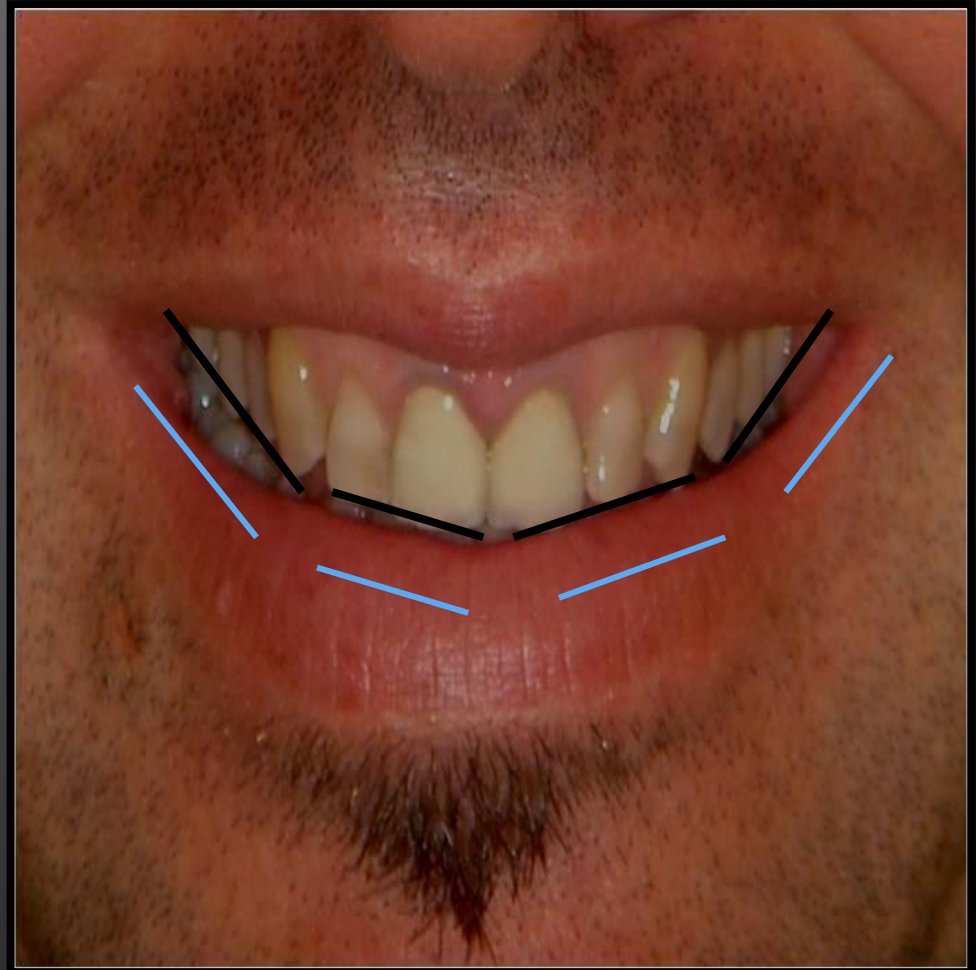Denti: linea del sorriso

Linea del sorriso

convessa

che corre parallela
all'andamento del
labbro inferiore cos.

sorriso positivo

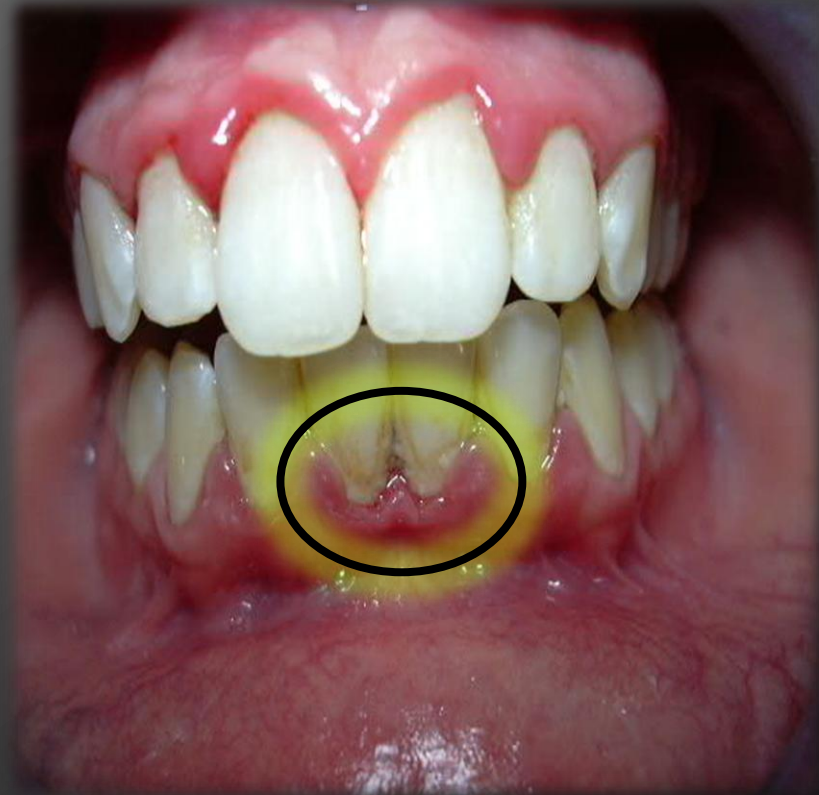


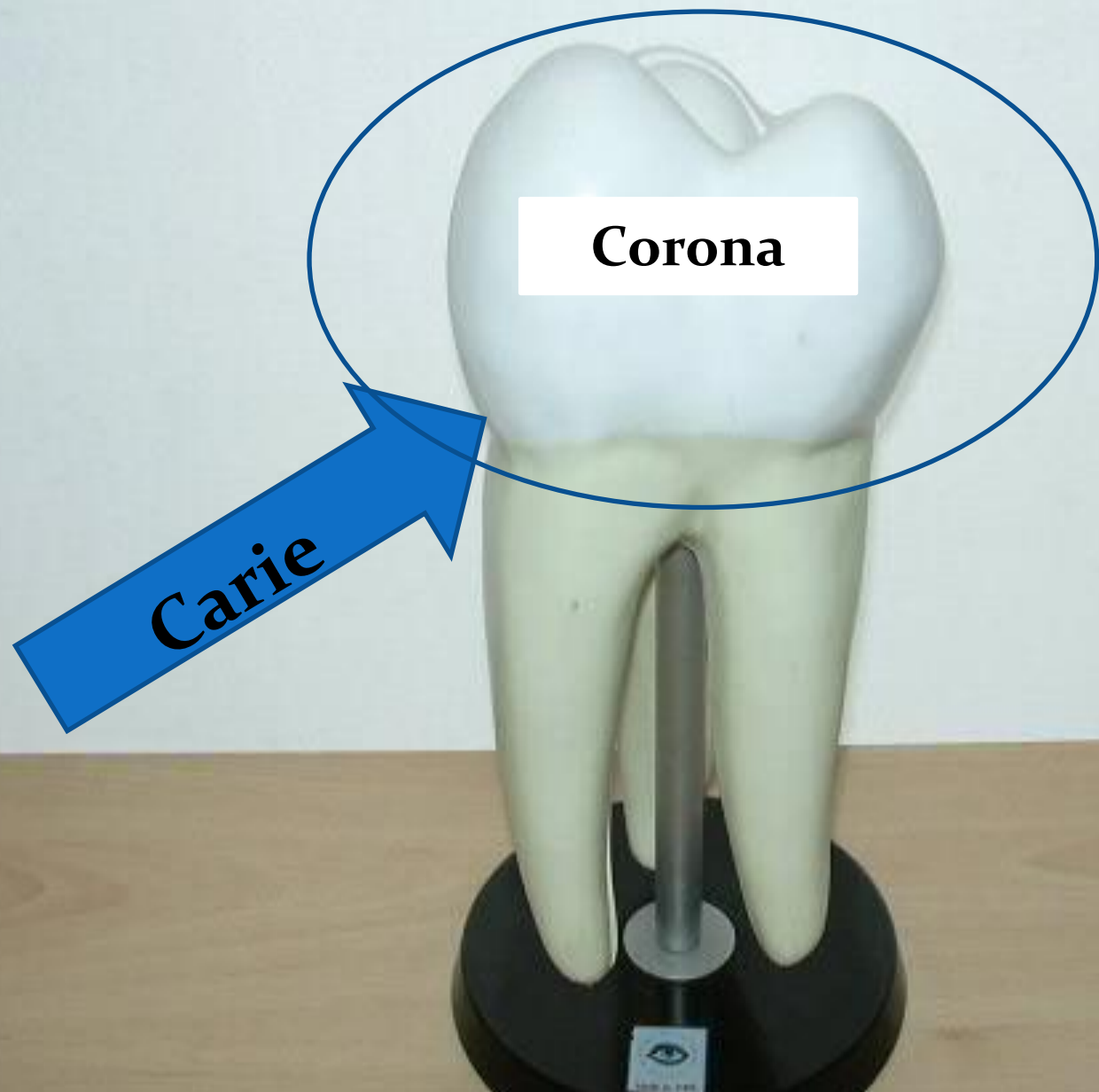
Le malattie dei denti e delle gengive

I batteri della placca sono la causa delle malattie orali

I denti si ammalano di carie

Le gengive e l'osso si ammalano di parodontite





Corona

Caries

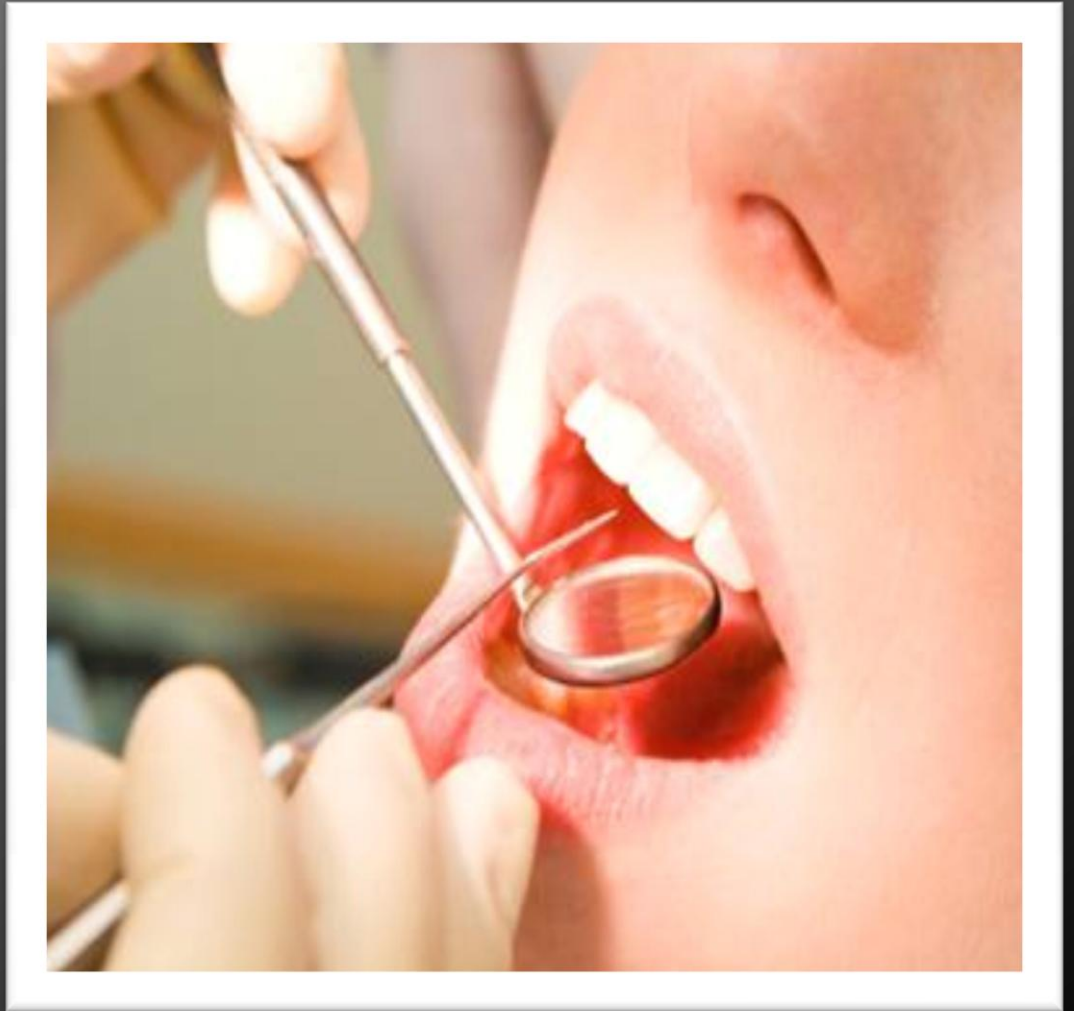An anatomical model of a tooth is shown on a black base. The crown is white and the root is light green. A blue circle highlights the root area, with a white box containing the word 'Radice' in the center. A blue arrow points to the base of the root, with a white box containing the word 'Piorrea' in the center. The background is a plain white wall and a wooden surface.

Radice

Piorrea

Le malattie dei denti e delle gengive

...prevenire è
meglio di
curare...



Estetica: etimologia

La parola estetica, alla lettera, significa sensazione percepita per mezzo dei sensi (vista, udito, gusto, tatto, olfatto)

Il filosofo tedesco Baumgarten autore del manoscritto

_ AESTHETICA _ 1750-1758

teorizzò una idea del bello come una percezione confusa e, proprio con tale termine _ aesthetica _, la denominò

E' per tale motivo che ai nostri giorni il termine estetica è sinonimo in generale di bellezza

estètica = lat. ÆSTËTICA dal gr. AISTËTIKÒS *sensibile, capace di sentire*, dal tema di AISTHÀNOMAI (pronunc. esthànome) percepisco, sento per mezzo de'sensi, AISTHËSIS *sensazione, sentimento*.

Voce introdotta dal tedesco Baumgarten, discepolo di Wolf, che fra il 1750 e 1758 pubblicò una *Teoria del bello* col titolo di ÆSTHËTICA e denominò in tal modo questa scienza, perché considerò la idea del bello come una percezione confusa, come un sentimento.

Scienza che determina i caratteri del bello nelle produzioni della natura e dell'arte, Filosofia delle arti belle.

Dal Vocabolario Etimologico di Pianigiani, 1907

Dal Vocabolario Etimologico di Pianigiani, 1907

L'arte, Filosofia delle arti belle, bello nelle produzioni della natura e dell'arte.

Protesi estetica: faccette in ceramica

“La costruzione della personalità della bocca”


dott. C. Pincus 1938

Ideatore del cos.

“sorriso hollywoodiano”

primo presidente della
associazione americana di
odontoiatria estetica

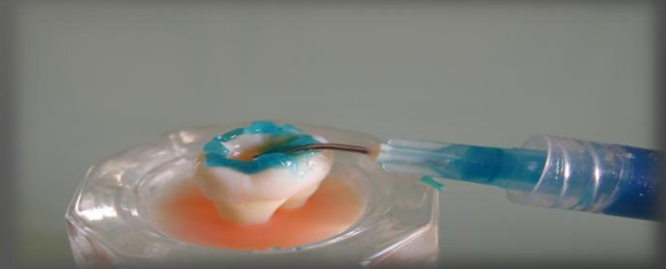
padre della moderna
estetica dentale




Fred Astaire

Adesione dentale: condizionamento smalto dentinale


1) Mordenzatura
acida con acido
orto fosforico al 37 %



Aspetto poroso cos. "lunare"
dello smalto

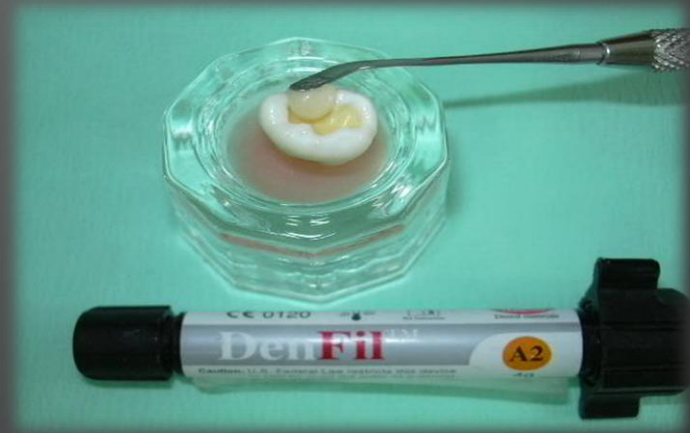


2) Stesura della resina
liquida che è il legante
tra i tessuti del dente e il
materiale bianco di
otturazione



Adesione dentale: otturazione

3) Inserimento e modellazione della resina bianca (materiale d'otturazione)



4) Polimerizzazione (solidificazione) del materiale d'otturazione con luce alogena

